

UNIVERSIDAD DE GUADALAJARA
CENTRO UNIVERSITARIO DE CIENCIAS BIOLÓGICAS Y
AGROPECUARIAS
DIVISION DE CIENCIAS VETERINARIAS



**“Análisis comparativo de diversos parámetros morfométricos
microscópicos del intestino del cerdo pelón mexicano”.**

Tesis

Para obtener el título de:

MEDICO VETERINARIO ZOOTECNISTA

Presenta:

PMVZ. Héctor Alfonso Mendoza Quintero

Director de tesis:

Dra. Esther Albarrán Rodríguez

Asesores de tesis:

Dr. Daniel Villagomez Zavala

MVZ. María Milagros Orozco Delgado

Las Agujas, Zapopan, Jal., Febrero de 2005

DEDICATORIAS

Para ti DIOS:

Todo paso que doy siempre va bajo tu mano, así como todas estas alegrías y tristezas que han transcurrido; las cuales yo sé que tiene que pasar para madurar y crecer como ser humano te lo agradezco Señor, gracias por darme la dicha de llegar a estas instancias. Para lo cual siempre seguiré tu ejemplo, Señor ayúdame a seguir siempre el sendero para acercarme a ti, y no ser una oveja descarriada, pues los peligros del pecado siempre están latentes.

Para mis adorados padres: Héctor Alfonso y Lilia Magdalena

A uds. les debo todo esto tan magnífico que ha pasado en mi vida desde un primero de enero del año '82 a la fecha y no tengo con que pagarles ya que no terminaría nunca, pasan los años y siempre se llega la misma conclusión, se educa con el ejemplo y eso se los agradezco, porque se que llegar hasta este punto no es fácil y eso no importo, pues ahora ven reflejado su esfuerzo en mí.

¡GRACIAS PAPAS!

Para mis queridas hermanas: Lic. Lilia Magdalena y Profra. Aurora Selene. Las cuales les agradezco su amor y hermandad que me han brindado, el apoyo que siempre tuve para culminar este gran paso que solo es el principio de un fiel seguidor del ejemplo que he tenido por ustedes queridas hermanas, espero que la vida nos de la gracia de caminar siempre para adelante y superar todas las expectativas que pusieron nuestros padres en nosotros.

¡VAMOS PARA ADELANTE!

AGRADECIMIENTOS

"El presente no es más que el esfuerzo del pasado por convertirse en porvenir"

Agradezco a la Universidad de Guadalajara, que es la máxima casa de estudios del estado de Jalisco. Por haber confiado parte de sus bienes en mi formación tanta de bachillerato (EPRAM) como la de haber sido parte del grupo de egresados de la gloriosa carrera de Médico Veterinario Zootecnista, pues la labor de dicha institución termina para ella, pero para mi empieza, pues tengo que hacer un buen papel en el desempeño profesional, ya que esto seguirá cerrando la cadena que llegó ahora a mí, por lo que esta casa de semilleros seguirá dando frutos que la glorifican y consolidan.

También agradezco al Laboratorio de Morfofisiología del Departamento de Medicina Veterinaria y Zootecnia, del Centro Universitario de Ciencias Biológicas y Agropecuarias con un especial cariño a sus colaboradores y personal que pertenecen a él, por las facilidades que me concedieron para la realización de gran parte de este trabajo.

El mejor veterinario es el que conoce la inutilidad de la mayor parte de las ciencias veterinarias.

No quiero restar interés a aquellas instituciones que tuvieron que ver en mi formación académica.

"Un país, una civilización se puede juzgar por la forma en que trata a sus animales".

A mis maestros:

Toda dedicatoria en la cual no se refleja donde se inicia no tiene la completa sinceridad y por ello no puedo olvidar todo aquello que me trajo a esta instancia de mi vida. Para los cual hago una pequeña y rápida reseña de mis maestros que tiene que ver en mi preparación académica a lo largo de toda mi vida como estudiante desde mi preescolar, primaria, secundaria, preparatoria y facultad entre los cuales quiero destacar por el apoyo que me brindaron así como el afecto y cariño que les tengo: MVZ Álvaro García Ayala, MVZ Gustavo Corona Cuellar, M.C. José Luis de la Torre Covarrubias, M.C. Carlos Alberto Campos Bravo, MVZ Javier Sánchez Arias M.C. Gerardo Simon Estrada Michel, M.C. Eligio Rafael Moreno y el MVZ Francisco Reynoso Dueñas.

Las universidades son lugares donde las piedras se pulen y los diamantes se empañan

ÍNDICE

CONTENIDO	PAG.
RESUMEN	D
INTRODUCCIÓN	1
PLANTEAMIENTO DEL PROBLEMA	11
JUSTIFICACIÓN	12
HIPÓTESIS	13
OBJETIVOS	14
MATERIAL Y METODOS	15
RESULTADOS	19
DISCUSIÓN	32
CONCLUSIONES	38
BIBLIOGRAFÍA	40

RESUMEN

El objetivo del presente trabajo fue realizar un análisis comparativo de diversos parámetros morfométricos microscópicos del tracto intestinal del cerdo Pelón Mexicano. Se utilizaron una piara de 10 cerdos Pelón Mexicano y 10 cerdos híbridos comerciales (F1 Yorkshire X Landrace). Los animales se mantuvieron bajo condiciones habituales de manejo y se sacrificaron con peso aproximado de 100 ± 10 kg. Inmediatamente después del sacrificio se tomaron muestras representativas de yeyuno, ciego y colon que fijaron por inmersión en formalina 10% neutralizada. Segmentos de 1 cm^3 se procesaron por la técnica histológica rutinaria (deshidratación en series crecientes de etanol 70, 80, 90, 96, 100%, alcohol absoluto-xilol, xilol, infiltración en parafina, inclusión en parafina) (procesador automático de tejidos Lipshaw modelo 1000). Se obtuvieron cortes de $5 \mu\text{m}$ de espesor (micrótomo Leitz) que se tiñeron con Hematoxilina y Eosina. Los parámetros morfométricos se cuantificaron con la ayuda de un microscopio óptico y un analizador de imágenes Leica Q500WI. Dichos parámetros fueron espesor de mucosa y muscular; altura y espesor de vellosidades; profundidad y espesor de criptas. El análisis estadístico se realizó por t-student a un nivel de significancia de 0.05. Al cuantificar el espesor de mucosa se encontró diferencia significativa los valores fueron para el cerdo comercial de $3166 \mu\text{m}$ en yeyuno, $488 \mu\text{m}$ en ciego y $790 \mu\text{m}$ en colon en comparación con los datos del cerdo pelón mexicano ($1949 \mu\text{m}$, $369 \mu\text{m}$ y $531 \mu\text{m}$ respectivamente). Para la profundidad de criptas solo existió una diferencia considerable en ciego con los siguientes datos cerdo comercial $347 \mu\text{m}$ y para el cerdo pelón mexicano $304 \mu\text{m}$. Por lo que respecta al espesor de criptas se observo diferencia estadística en ciego, el mayor valor se observo en el cerdo comercial con $70 \mu\text{m}$, comparado contra el cerdo pelón mexicano de $64 \mu\text{m}$. En el número de vellosidades por milímetro en yeyuno, se encontró diferencia significativa entre los grupos: el cerdo comercial presento $7.9/\text{mm}$. y el cerdo pelón mexicano $7.16/\text{mm}$. Por lo que se puede concluir que en base a los parámetros microscópicos analizados la mucosa intestinal del cerdo pelón mexicano presenta una menor especialización histológica (morfométrica), en comparación con el cerdo comercial.

INTRODUCCION

Antecedentes del cerdo pelón mexicano

Las razas nativas de cerdos enfrentan hoy en día la amenaza de desaparecer. Se estima que aproximadamente de 25 a 35% de la población total de cerdos a nivel mundial podría estar constituido por razas autóctonas. Estas razas están en peligro por los programas deliberados de cruzamiento con otros animales mejorados o simplemente al azar, trayendo la desaparición o disminución de las características específicas de las razas nativas. Actualmente el 30% de los recursos genéticos de animales domésticos del mundo se encuentran clasificados con un alto riesgo de extinción (López y col., 1999).

Existen estudios genéticos en cerdos comerciales que indican que se ha ejercido una presión de selección intensa, de tal forma que la variabilidad genética en las poblaciones comerciales se ha reducido notablemente. Esta reducción en los germoplasmas de cerdos de líneas comerciales resalta aún más la importancia de las variedades nativas de cerdos como el Pelón Mexicano; ya que pueden representar reservorios genéticos respecto a factores de resistencia natural, diversas enfermedades y factores de tolerancia a condiciones climáticas extremas, que podrían enriquecer en un futuro el germoplasma comercial del cerdo (López y col., 1999).

Los investigadores están de acuerdo en que los antiguos pobladores de América no conocieron a la especie porcina. Fueron los españoles y los portugueses quienes introdujeron al continente americano los cerdos durante la colonia. Todo parece indicar que fueron 4 las razas porcinas colonizadoras: Céltica, Ibérica, Napolitana y Asiática. Es muy probable que la falta de un control estricto haya propiciado el cruzamiento entre estas razas y tenido como consecuencia la creación de un biotipo, tal vez diferente: el llamado cerdo Pelón Mexicano. Se considera que se necesitaron

cerca de 20 generaciones (casi un siglo) para que el cerdo pasara de ser un animal salvaje a uno doméstico (López y col., 1999).

En la actualidad, aunque sin contar con datos precisos, puede afirmarse que el número de este tipo de cerdos es menor de 30% del total de la población porcina, considerándose hasta 1993 en 11 millones de cerdos nativos en el mundo. El cerdo pelón mexicano fue reportado también en peligro de extinción por la FAO (Sierra, 1998).

El cerdo Pelón Mexicano cobra notable importancia, ya que como raza local explotada en sistemas tradicionales (poco tecnificadas), aprovechando tubérculos, forrajes y subproductos agrícolas; se le reconoce su capacidad para producir grasa corporal y la adaptación a condiciones locales (Lemus y col., 1999), puede ser un protagonista de primera magnitud, debido a su gran adaptación al medio ambiente, poca o nula destrucción al medio, fuente de diversidad biológica, entre otras características.

Por lo que representan una raza ideal para integrarlas a los sistemas de producción sustentables.

Para contribuir a su caracterización se han realizado diversos estudios relacionados con diversos parámetros:

- a) Productivos y rendimiento de la canal en Mizantla, Veracruz (Becerril, 1999., Méndez y col., 2002)
- b) Zoometría de cerdos pelones en Veracruz (Cárdenas, 1996)
- c) Características generales del cerdo pelón, costa de Jalisco (Robles, 1967)
- d) Valores hematológicos normales del cerdo pelón (Baldizon, 1971)
- e) Evaluación y producción de semen (Ramírez y col., 2000)
- f) Proyectos de conservación genética en Yucatán (Sierra, 2000) y en Jalisco (Villagómez, 1999).

Anatomía del tracto gastrointestinal del cerdo

El cerdo es un omnívoro ya que se nutre de alimentos tanto de origen vegetal como animal. Es por ello que la estructura de los diversos segmentos del tubo digestivo están claramente adaptados a la naturaleza y composición de los alimentos.

El tracto gastrointestinal del cerdo esta constituido por boca, faringe, esófago, estomago, intestino delgado (duodeno, yeyuno e ileon) e intestino grueso (ciego, colón y recto)(Sisson, 1999).

Los hábitos de alimentación y dietas generalmente pueden determinarse por su sistema digestivo, en el cerdo la dimensión del tracto gastrointestinal es de tipo media (alimentación omnívora) y las principales regiones intestinales con sus longitudes se presentan en el siguiente cuadro:

ESPECIE.	PARTE DEL TUBO DIGESTIVO.	LONGITUD RELATIVA (%)	LONGITUD ABSOLUTA PROMEDIO (m)	RELACIÓN ENTRE LONGITUD CORPORAL Y LONGITUD DEL INTESTINO.
CERDO	Intestino delgado	78	18.29	1 :14
	Ciego	1	0.23	
	Colon	21	4.99	
	TOTAL	100	23.51	

(Swenson, 1999).

Histología del tracto gastrointestinal del cerdo

La comprensión de los tejidos es esencial para captar en su integridad la estructura y función de los órganos. Así como el organismo constituye la suma de los órganos de igual modo los órganos son la suma de los tejidos que los integran. Los tejidos son, a su vez, producto de las células y la sustancia extracelular de que están hechos. Las células y la sustancia extracelular son resultado de su composición bioquímica (Banks, 1999).

El tracto gastrointestinal, es un tubo hueco de diámetro variable según la región, presenta la misma organización estructural en toda su longitud. La pared del tubo se forma por cuatro capas, que son, desde la luz hacia fuera: mucosa, submucosa, muscular y serosa o adventicia (Ross y col., 1999).

La mucosa del tubo digestivo tiene tres funciones principales: de barrera, secretora y de absorción. La mucosa se compone por epitelio, submucosa y muscular interna. En el epitelio del intestino delgado y grueso, las células de absorción columnares predominan sobre las caliciformes, encontrándose además células enteroendocrinas, de Paneth, indiferenciadas y figuras mitóticas (Geneser-Finn, 1993; Junqueira y col., 1996).

Las células epiteliales intestinales, se originan de células madres pluripotenciales localizadas en el fondo de la cripta intestinal, el tercio inferior de la cripta, constituye la zona normal de replicación. Las células migran hacia la superficie y las células seniles se descaman en la luz del punto medio entre dos criptas adyacentes (Geneser-Finn, 1993; Junqueira y col., 1996).

La alimentación toma toda su importancia a nivel del intestino, ya que en este se realiza la absorción, principalmente en la primera parte, en el intestino delgado. En relación con esta función la mucosa del intestino esta altamente especializada ya que presenta una gran cantidad de pliegues intestinales, vellosidades y microvellosidades que incrementan su superficie funcional hasta 600 veces.

Estas vellosidades son pequeñas eminencias con forma de conos, crestas o laminillas; y están formadas sólo por la mucosa. Se encuentran en todo el intestino delgado. Se extienden de manera continua y están muy juntas una de otra. Esto hace que la mucosa intestinal tome aspecto aterciopelado (Rebollo, 1973)

Mouwen [(1970, 1971), citado por Figueredo, 1979]]. Observó que las vellosidades de la mucosa varían en forma y tamaño de acuerdo con la localización en el intestino delgado.

Vodovar [(1964) citado por Figueredo, 1979]], calculó el número de vellosidades, las cuales se incrementan desde el nacimiento hasta los 120 a 140 días y a partir de esa etapa, comienzan a decrecer. Todo este proceso de incremento en el número y tamaño de las vellosidades trae como resultado una ampliación de la superficie mucosa.

El intestino grueso no posee estas vellosidades, que son características del intestino delgado; ya que su función es como órgano eliminador (Trautmann y Fiebiger, 1970; citado por Figueredo, 1979).

Otros componentes de la mucosa intestinal lo constituyen las criptas de Lieberkühn, las cuales se desarrollan con la edad; son generalmente tubos sencillos que se encuentran muy juntos y ocupan el epitelio de la mucosa desde el píloro hasta el ano.

La muscular se compone de fibras longitudinales delgadas (externa) y fibras transversales (interna) siendo estas últimas muy recias, unidas entre sí por el estrato conjuntivo intermuscular. Las fibras longitudinales en el cerdo forman tenias, que son muy ricas en fibras elásticas, y no están presentes en el recto, el carece de cintas (Ham, 1961; Trautmann y Fiebiger, 1970; citado por Figueredo, 1979).

Fisiología del tracto gastrointestinal del cerdo

La organización y desarrollo tubular del tracto gastro-intestinal, fue una evolución eficiente, debido a que el alimento viaja en una dirección, pasando a través de diferentes regiones de especialización morfológica y funcional.

El alimento es expuesto a varios tratamientos: mecánicos, químicos y microbiológicos.

En general, el tracto gastro-intestinal presenta las siguientes funciones: recibir el alimento, almacenarlo temporalmente, tratamiento mecánico del alimento, procesamiento químico del alimento, absorción de los productos de la digestión, retención temporal y finalmente expulsión de los productos de desecho y los no digeridos (Eckert, 1983).

Las células del organismo animal requieren un aporte constante de sustancias energéticas y plásticas con que poder atender al mantenimiento de su metabolismo, crecimiento y multiplicación.

En términos generales, el intestino es la parte del tracto gastrointestinal más importante para la digestión, y en la cual se degradan la mayoría de los alimentos. Los elementos de bajo peso molecular que se forman en el curso de esta degradación son absorbidos de manera continua por la mucosa intestinal, también tiene lugar en el intestino la formación de heces; junto con los residuos alimenticios no utilizables y no digeridos.

La mucosa entérica presenta una actividad metabólica intensa, a la que se deben numerosas transformaciones de los productos digeridos y en vías de absorción.

En la digestión de los alimentos intervienen fenómenos de orden físico y de orden químico.

Vía física.

Los movimientos del intestino consiguen una mezcla íntima del quimo alimenticio con las secreciones de las glándulas digestivas y facilitan que toda esta mezcla entre en contacto con la mucosa absorbente. Finalmente, producen un transporte del contenido intestinal en dirección caudal y después de que el intestino grueso haya

reabsorbido algunos elementos más, el resto, junto con los productos vertidos a la luz intestinal, se elimina por el recto con la denominación de excrementos.

Vía química.

Corre a cargo de las secreciones de las glándulas del tubo digestivo. Particularmente por su contenido en enzimas y, también, por la acción de las enzimas de bacterias y protozoos.

Los movimientos del canal intestinal son debidos a la actividad de la musculatura lisa de este órgano; las fibras musculares que la componen se disponen generalmente en forma de una capa externa longitudinal y otra interna circular. La tercera capa muscular del intestino es la llamada Túnica musculares mucosae, cuya contracción determina los movimientos (locales) de la mucosa y de las vellosidades (Kolb, 1987).

Estas contracciones locales (que se denomina contracciones segmentarias) se presentan en serie, a una frecuencia de casi 10 a 15 por minuto, para provocar un mezclado local del contenido. La acción coordinada de ambas capas de músculo liso ocasiona la propulsión hacia intestino grueso de la digesta; lo que determina los diversos aspectos morfológicos que caracterizan a los movimientos intestinales.

El intestino grueso o intestino posterior, es una víscera con funciones digestivas específicas relacionadas a su localización distal y a su volumen y longitud.

Las sustancias químicamente complejas del intestino delgado llegan al intestino grueso. Estos residuos que no se absorben de alimento mezclados con algunas secreciones digestivas y algunos microorganismos. El intestino grueso en realidad es el hábitat de grandes cantidades de especies microbianas. Las enzimas microbianas ayudan a completar la degradación de sustancias que se resisten a la acción de enzimas en la mucosa de intestino delgado. Además el intestino grueso tiene funciones de absorción, ya que la proporción de agua en las heces (60%) es mucho más bajo que en el íleon (90%) (Ruckebusch y col., 1994).

Finalmente, los nutrientes digeridos se deben absorber por el epitelio y transfieren a la circulación (Swenson y Reece, 1999).

Factores asociados a cambios morfológicos y funcionales en el tracto gastrointestinal

Los resultados experimentales indican que los componentes de la dieta y otros factores externos modifican la morfología y fisiología intestinal (Burnstein, 1993). En este sentido, son clásicos los trabajos de McMeekan (1940; citado por Ly, 1979); y Sidor y Kovác, (1970; citado por Ly, 1979). Donde aportan que la influencia de ciertos nutrientes tales como la fibra y los carbohidratos los que, en contraste con otros como la grasa y la proteína, pueden modificar la anatomía del aparato digestivo sin alterar el estado de salud, en gran medida.

La concentración de nutrientes y la presentación de la dieta tienen efectos sobre el metabolismo del tubo digestivo y estos cambios están acompañados por modificaciones morfológicas de mucosa intestinal.

Existen datos que indican que las dietas desbalanceadas afectan la morfología del tracto gastrointestinal y de sus glándulas anexas. (Sugahara y col., 1969; citado por Ly, 1979). Su resultado fue que en las dietas pobres en proteína, hay un incremento en el peso y en el contenido de grasa en el hígado, así como la atrofia de la mucosa intestinal.

Las raciones alimenticias con un alto porcentaje de proteínas son fuentes que contribuyen en una mejor estimulación en el desarrollo de los órganos digestivos (Souza y col., 2000).

Se ha demostrado que destetando a los lechones se lleva a cabo cambios en la morfología de intestino delgado (Kenworthy y Allen, 1966; Millar y col., 1986; citado por Dunsford y col., 1989). Entre estos cambios incluyen la reducción en la altura de las vellosidades (por destrucción de las células entéricas), aumentando por ello la

profundidad de las criptas, provocando la posterior madurez de las vellosidades (Leece, 1982; citado por Dunsford y col., 1989).

Dentro de la morfología del intestino de lechones se producen cambios debido a las dietas post-destete alimentados con concentraciones altas de harina de soya (44%) tienen un efecto detrimental en intestino delgado, es decir se observó una disminución de la altura de vellosidades (Dunsford y col., 1989).

La dieta influye en el desarrollo intestinal del cerdo durante las primeras 6 h después de nacimiento; al comparar animales que recibieron calostro contra aquellos que solo recibieron soluciones de electrolitos o fueron privados de alimento, se encontró un mayor peso intestinal, superficie y masa de mucosa. En lechones que consumieron calostro (Zhang y col., 1998).

Los primeros 10 días de vida post-natal son asociados con un 80% de aumento en la longitud y un 30% de aumento en el diámetro del intestino delgado. En donde el área absorbente se duplicó durante este período de crecimiento. Las vellosidades formadas al nacimiento incrementaron su tamaño en un 29, 50 y 75%, en las regiones proximal, medio y distal respectivamente. El alargamiento máximo ocurrió al día 6 de vida (Smith y Jarvis, 1978).

Al evaluar el efecto del destete sobre diversos parámetros intestinales se encontró al tercer una reducción del 20, 36, 41%, en el peso del intestino delgado, de la mucosa y la altura de las vellosidades. Las vellosidades se atrofian al 3er., día y se recuperan al día 14; esto ocurre primero en la zona proximal, media y finalmente en la distal. En conjunto, puede pensarse en un efecto espacial y temporal de la atrofia y recuperación de las vellosidades al destetar, que se relaciona con el nivel de absorción de energía (Marion y col., 2002).

Los cambios morfológicos pueden afectar rasgos zootécnicos de interés comercial, tales como incremento del peso corporal, y la eficiencia en la utilización de la dieta, o

rasgos de canal, tales como el espesor de la grasa dorsal. Son numerosas las influencias que pueden determinar cambios en el volumen, la longitud o el peso de los diferentes órganos del tracto gastrointestinal. Estas influencias son tanto de origen no nutricional como nutricional (Ly, 1979).

No existe información sobre diversos parámetros morfométricos en el cerdo pelón mexicano, ni por efecto de diversos nutrientes o ingredientes en la dieta. Por lo que resulta necesario realizar estudios exploratorios que permitan aportar información sobre este aspecto.

Además, si se considera que el intestino es un sistema dinámico, sensible a cambios en la composición de la dieta, a factores internos y externos (Jenkins y col., 1994), resulta interesante analizar los parámetros morfométricos e histológicos del intestino del cerdo pelón mexicano en comparación con el de cerdos mejorados o comerciales (F1 Yorkshire X Landrace).

El cerdo comercial difiere radicalmente de los cerdos de generaciones pasadas en lo que respecta a la composición física, estructural y química de su cuerpo. Esto se debe según Günther [(1973, citado por Figueredo, 1979)] a un reacondicionamiento del metabolismo intermedio. En los últimos años se ha logrado forzar el crecimiento de algunos tejidos del cuerpo, como la musculatura esquelética y reducir el de otros tejidos, como el tejido adiposo y conectivo.

PLANTEAMIENTO DEL PROBLEMA

El cerdo Pelón Mexicano es una raza local ubicada en los estados de Tamaulipas, Veracruz, Puebla, Tabasco, Campeche, Yucatán, Quintana Roo, Colima, Nayarit, Jalisco, Michoacán, Oaxaca y Chiapas en los cuales es explotado en sistemas tradicionales, aprovechando tubérculos, forrajes y subproductos agrícolas; se reconoce su capacidad para producir grasa corporal y la adaptación a condiciones locales, puede ser un elemento importante en explotaciones sustentables debido a su gran adaptación al ambiente, poca o nula destrucción al medio, fuente de diversidad biológica, entre otras características.

Para contribuir a su caracterización se han realizado diversos estudios relacionados con parámetros productivos y reproductivos, zoometría, proyectos de conservación genética y valores hematológicos, entre otros. Sin embargo, no existe información de características anatómicas, histológicas y morfométricas de diversos sistemas u órganos entre ellos el del tracto gastrointestinal, por lo que resulta importante realizar un estudio comparativo de diversos parámetros morfométrico microscópicos del intestino del cerdo pelón mexicano y cerdos comerciales explotados bajo condiciones semi-tecnificadas.

JUSTIFICACION

La importancia del presente trabajo radica en: Se generara información de diversos parámetros morfométricos microscópicos del intestino de cerdo pelón mexicano y contribuir así a su caracterización, ya que este cerdo nativo adquiere un valor primordial para cierto tipo de comunidades, dado el impacto económico y social que tiene ya que el 40% de los sistemas producción de cerdos en México es de traspatio el resto esta compartido entre los sistemas tecnificados (30%) y semi-tecnificados (30%), algunas de sus características son: su gran capacidad de adaptación a diversos ambientes a través de su rusticidad ya que puede consumir plantas forrajeras, raíces y tubérculos; su prolificidad, que es el estereotipo de las hembras las cuales cuentan con un buen numero de tetas y su gran capacidad de síntesis de lípidos que se ve reflejado en su grasa en canal, dichas características lo convierten en un recurso genético importante.

HIPOTESIS

Si existe información que considera al intestino como un sistema dinámico, sensible a cambios en la composición de la dieta, a factores internos y externos, entonces al realizar un estudio comparativo de diversos parámetros morfométricos microscópicos del intestino del cerdo pelón mexicano y el cerdo comercial (F1 Yorkshire X Landrace) se encontraran diferencias importantes.

OBJETIVOS GENERALES

- o Realizar un análisis comparativo de diversos parámetros morfométricos microscópicos del tracto intestinal del cerdo Pelón Mexicano.

OBJETIVOS PARTICULARES

- I. Evaluar el espesor de mucosa y muscular del intestino del cerdo Pelón Mexicano en relación a híbridos comerciales (F1 Yorkshire X Landrace).
- II. Comparar profundidad y espesor de criptas, y altura y espesor de vellosidades.
- III. Comparar el número de criptas y vellosidades por milímetro.

MATERIAL Y METODOS

El presente trabajo se realizó en el laboratorio de Morfofisiología del Departamento de Medicina Veterinaria del Centro Universitario de Ciencias Biológicas y Agropecuarias de la Universidad de Guadalajara.

Se trabajó con una piara de cerdos Pelón Mexicano y cerdos híbridos comerciales (F1 Yorkshire X Landrace), disponibles en el rancho escuela Cofradía ubicado en el Km. 7.5 de la carretera a San Isidro Mazatepec, municipio de Tlajomulco de Zúñiga, Jal.

Los animales (n=10 por grupo) se mantuvieron bajo condiciones habituales de manejo y se sacrificaron con peso aproximado de 100 ± 10 kg. Inmediatamente después del sacrificio se tomaron muestras representativas de yeyuno, ciego y colon que fijaron por inmersión en formalina 10% neutralizada. Segmentos de 1 cm^3 se procesaron por la técnica histológica rutinaria (deshidratación en series crecientes de etanol 70, 80, 90, 96, 100%, alcohol absoluto-xilol, xilol, infiltración en parafina, inclusión en parafina) (procesador automático de tejidos Lipshaw modelo 1000). Se obtuvieron cortes de $5 \mu\text{m}$ de espesor (micrótomos Leitz) que se tiñeron con Hematoxilina y Eosina (AFIP, 1995).

El proceso rutinario para la elaboración de laminillas de histopatológica comprende: obtención de la muestra adecuada, fijación de la muestra, inclusión en parafina (remoción de fijador, deshidratado en alcoholes, aclarado e impregnado en parafina), montaje en bloques de parafina, corte de los bloques de parafina con micrótomos, montaje de los cortes a las laminillas, tinción hematoxilina y eosina, montaje del cubreobjetos

Fijación.

El fijador más común es la solución al 10% de formalina neutralizada con soluciones amortiguadoras. Consiste en 10 volúmenes de formalina comercial (formaldehído en agua al 40%) Y 90 volúmenes de agua amortiguada con fosfato.

La acción de casi todos los fijadores es múltiple: 1) previene la autólisis post mortem por inactivación de enzimas hidrolíticas; 2) facilitan la obtención de cortes mediante endurecimiento de los tejidos; 3) intensifican la tinción al actuar como mordentes; 4) reducen el arrastre de agua de muchos de los componentes para que se acerquen a su condición in vivo y 6) protegen al histólogo mediante sus propiedades antisépticas. El índice ideal es de 30:1 de volumen de fijador por volumen de tejido.

Inclusión en parafina

Es el proceso que se utiliza habitualmente. Su objetivo es sustituir el agua de los tejidos por parafina líquida caliente (58° C) que al enfriarse adquirirá una consistencia adecuada para el corte.

Como la parafina es insoluble en agua es preciso eliminar previamente esta última del tejido, sustituyéndola inicialmente por alcohol (deshidratación) y posteriormente por tolueno o xileno (aclaración) que al ser solubles en parafina pueden ser sustituidos finalmente por ella.

Así se obtendrá un tejido impregnado con parafina que será introducido en moldes con parafina líquida. Al enfriarse los moldes obtendremos un "bloque de parafina" a partir del cual pueden obtenerse las secciones.

Corte

A partir de los bloques se obtienen cortes muy finos, de 3 a 10 micras de espesor (micrótopo Leitz)

Una vez obtenidos los cortes se extenderán en un baño de agua caliente y fijaran sobre un portaobjetos para después ser teñidos con las técnicas necesarias

Tinción

Los cortes obtenidos son tratados mediante un proceso de "desparafinado" para eliminar la parafina y volver a sustituirla por agua, siendo posteriormente teñidos.

La técnica de tinción mas conocida, utilizada siempre como técnica de rutina, es la Hematoxilina-Eosina

Hematoxilina y eosina

El mecanismo de tinción de H y E ocurre por neutralización. El colorante básico, la hematoxilina, se aplica primero. Confiere un color azul a púrpura a componentes ácidos de las células, como la cromatina y algunos productos de secreción. La eosina, el colorante ácido, se aplica enseguida; confiere color rosa pálido a rojo a componentes básicos de la célula, como el citoplasma y muchos productos extracelulares.

Montaje de la preparación

Tras su tinción, los cortes histológicos son cubiertos con una lámina muy fina de cristal o material plástico llamada cubreobjetos previa aplicación de un medio líquido transparente de montaje que posteriormente se solidificará, quedando listos para ser estudiados con el microscopio óptico.

Los parámetros morfométricos se cuantificaron con la ayuda de un microscopio óptico y un analizador de imágenes Leica Q500WI. Dichos parámetros fueron espesor de mucosa y muscular; altura y espesor de vellosidades; profundidad y espesor de criptas.

El análisis estadístico se realizó por t-student a un nivel de 0.05 (Rodríguez, 1991; Reyes, 1984).

RESULTADOS

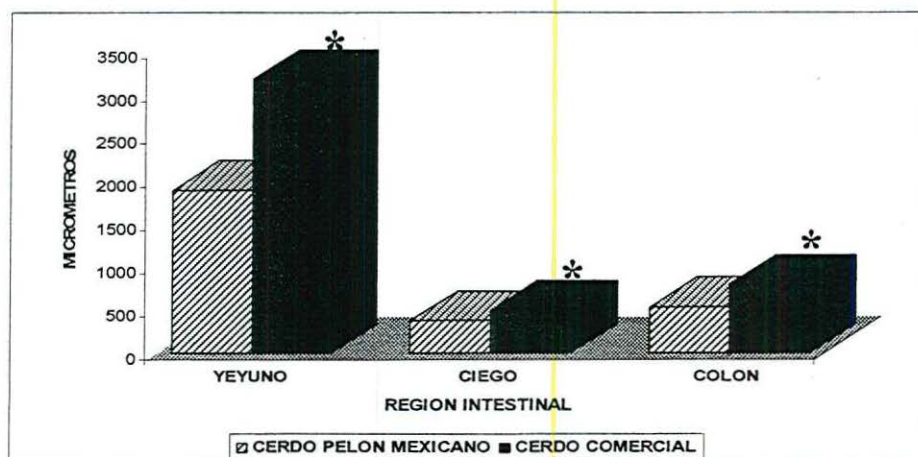
ESPESOR DE MUCOSA

Al cuantificar el espesor de mucosa se encontró diferencia significativa entre los grupos: en yeyuno el espesor mayor se observó en las muestras de cerdo comercial (3166 μm), mientras que para muestras de cerdo pelón mexicano este parámetro solo registró un espesor de 1949 μm .

Dentro de los parámetros de cuantificación del espesor de la mucosa en el ciego se encontró diferencia significativa existente entre los grupos: en el cerdo comercial se encontró el mayor espesor de mucosa (488 μm) en comparación con el cerdo pelón mexicano (369 μm).

Para colon se observó que dentro de espesor de mucosa hay una diferencia significativa en los grupos de estudio: para las muestras correspondientes al cerdo pelón mexicano su parámetro es de 531 μm , contra un mayor espesor encontrado en el cerdo comercial el cual es equivalente a 790 μm (Grafica No 1).

Grafica No. 1 Espesor de mucosa (μm) en muestras de intestino de cerdo Comercial (F1 Yorkshire X Landrace) y cerdo pelón Mexicano.



(* Indica diferencia estadística a una $p < 0.05$, prueba de t student.

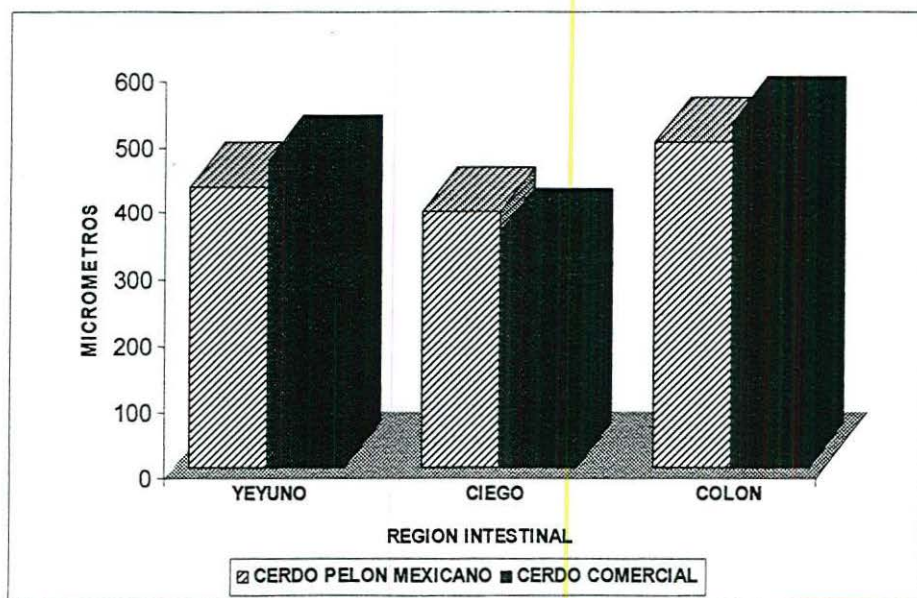
ESPESOR MUSCULAR

En la interpretación de resultados del espesor de muscular en yeyuno no se encontró una diferencia estadística, y los valores son los siguientes para cerdo comercial fue de 464 μm y para el cerdo pelón mexicano es de 425 μm .

Dentro del espesor de mucosa no se encontró diferencia estadística en el ciego de ambos grupos, los datos obtenidos son para el cerdo comercial 352 μm y para las muestras del cerdo pelón mexicano 386 μm .

Para la cuantificación del espesor de mucosa del colon no se observó diferencia estadística, para los datos de los grupos de estudio los datos son los siguientes: del cerdo comercia 522 μm y para cerdo pelón mexicano 492 μm .

Grafica No. 2 Espesor muscular (μm) en muestras de intestino de cerdo Comercia (F1 Yorkshire X Landrace) I y cerdo pelón Mexicano.



No se encontraron diferencias estadísticas, t student a una $p < 0.05$.

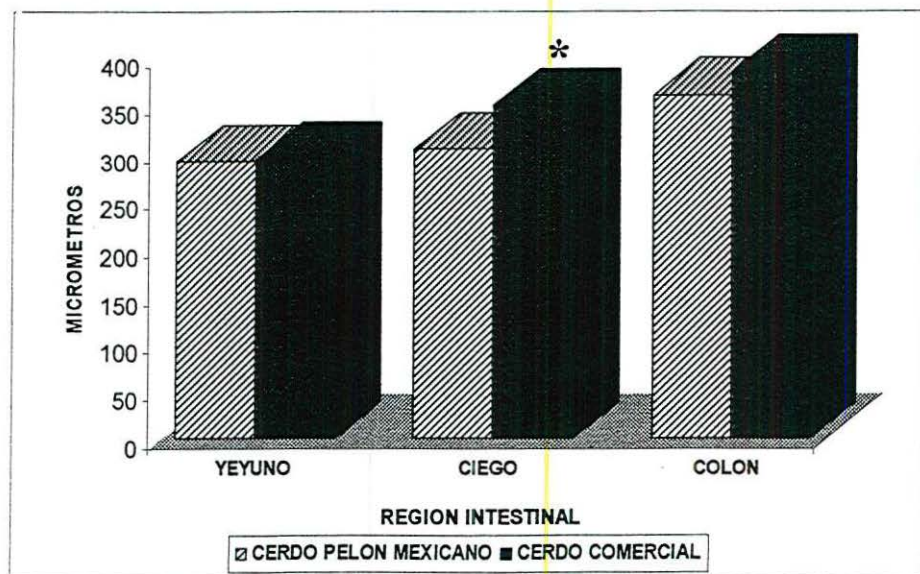
PROFUNDIDAD DE CRIPTAS

En yeyuno no se encontró diferencia estadística en la profundidad de criptas, los valores encontrados fueron, para muestras de cerdo comercial 291 μm y para muestras de cerdo pelón mexicano 294 μm .

Los datos obtenidos dentro de la cuantificación de la profundidad de criptas en el ciego se encontró diferencia significativa entre los grupos de estudio: el parámetro mayor fue para el cerdo comercial (347 μm), y en consecuencia los datos obtenidos por el cerdo pelón mexicano son menores (304 μm).

Para la cuantificación de la profundidad de criptas en el colon de los grupos de estudio, no hubo una diferencia estadística, los datos obtenidos fueron: cerdo comercial 383 μm y para el cerdo pelón mexicano 360 μm .

Grafica No. 3 Profundidad de criptas (μm) en muestras de intestino de cerdo Comercial (F1 Yorkshire X Landrace) I y cerdo pelón Mexicano.



(*) Indica diferencia estadística a una $p < 0.05$, prueba de t student.

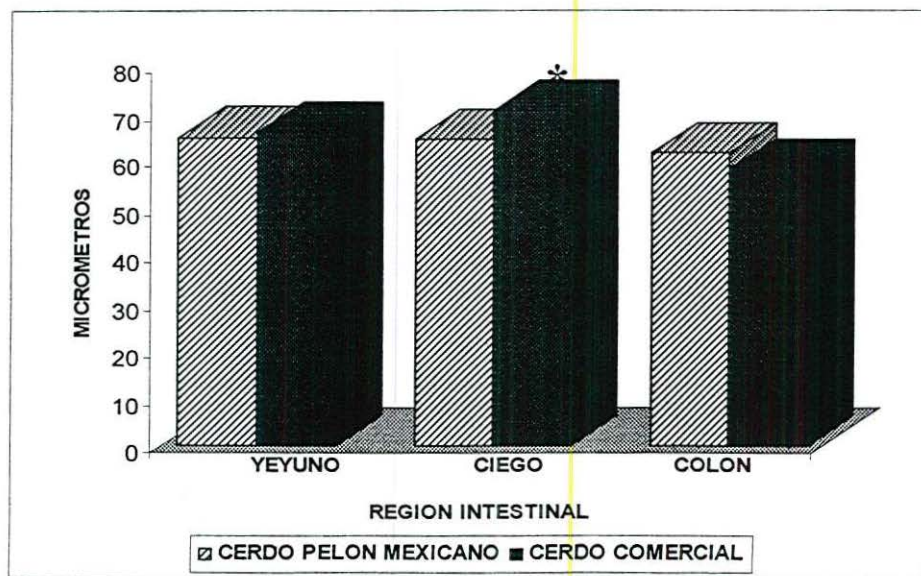
ESPESOR DE CRIPTAS

Para la observación de los dos grupos de muestras no se encontró una diferencia estadística en el espesor de criptas en yeyuno, los datos registrados son para el cerdo comercial 66.1 μm y para el cerdo pelón mexicano 64.9 μm .

Al cuantificar los datos del espesor de criptas en ciego entre los grupo de estudio entre los cuales hubo diferencia estadística, se observo que el grupo con mayor espesor fue el de cerdo comercial con un parámetro de 70 μm , comparado contra el parámetro obtenido por el cerdo pelón mexicano que fue de 64 μm .

El colon no tuvo una diferencia estadística para el parámetro de medición comprendido como espesor de criptas, los resultados obtenidos no varían en mucho entre el cerdo comercial (61 μm) y el cerdo pelón mexicano (58 μm).

Grafica No. 4 Espesor de criptas (μm) en muestras de intestino de cerdo Comercial(F1 Yorkshire X Landrace) y cerdo pelón Mexicano.

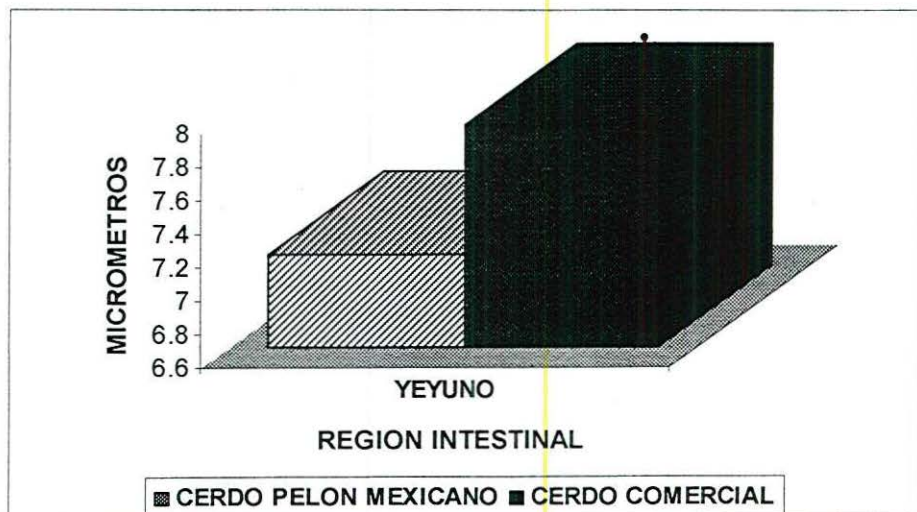


(*) Indica diferencia estadística a una $p < 0.05$, prueba de t student.

NÚMEROS DE VELLOSIDADES POR MILÍMETRO

Dentro de los parámetros a cuantificar de números de vellosidades por milímetro en yeyuno, se encontró diferencia significativa entre los grupos: el grupo que tuvo los parámetros mayores en número de vellosidades fue el cerdo comercial (7.9/mm), contra los parámetros del cerdo pelón mexicano (7.16/mm).

Grafica No. 5 Número de vellosidades por milímetro (μm) en muestras de intestino de cerdo Comercial (F1 Yorkshire X Landrace) y cerdo pelón Mexicano.

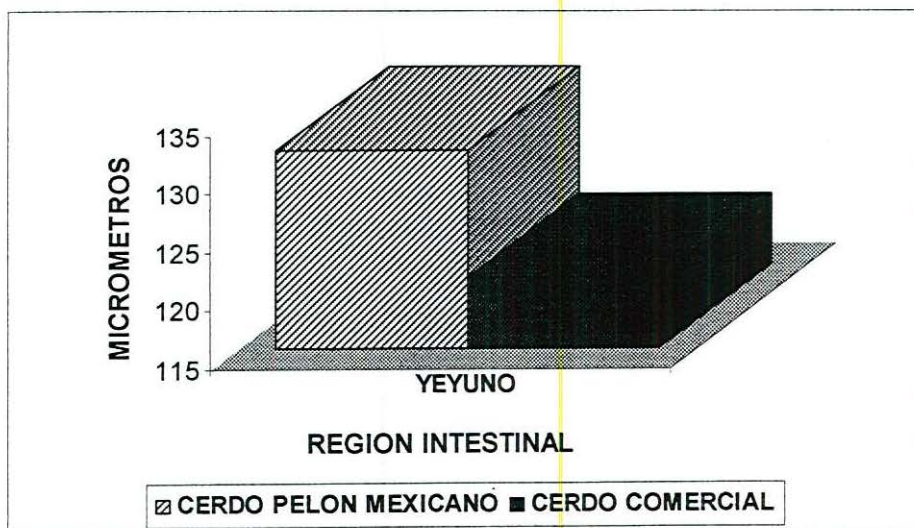


(*) Indica diferencia estadística a una $p < 0.05$, prueba de t student.

ESPESOR DE VELLOSIDADES

Dentro de la observación del espesor de vellosidades en el yeyuno de todas las muestras no presento una diferencia estadística, por lo contrario los datos para el cerdo comercial 121 μm y en el cerdo pelón mexicano 132 μm .

Grafica No. 6 Espesor de vellosidades por milímetro (μm) en muestras de intestino de cerdo Comercial(F1 Yorkshire X Landrace) y cerdo pelón Mexicano.

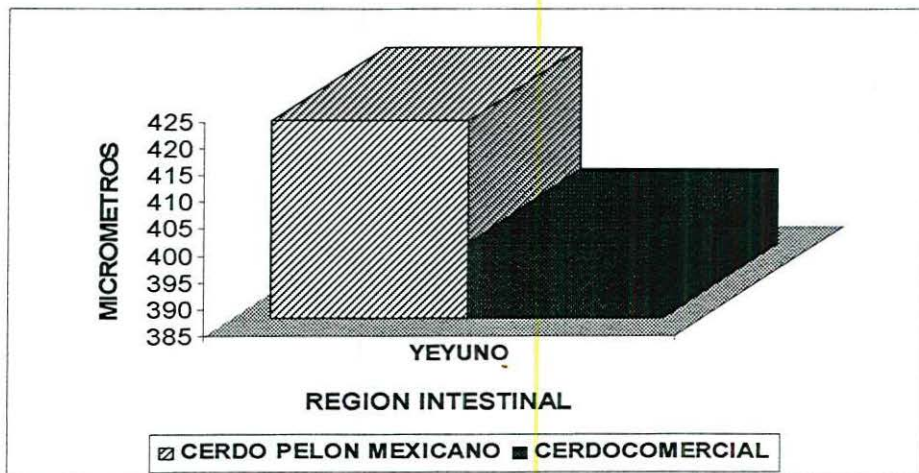


No se encontraron diferencias estadísticas, t student a una $p < 0.05$.

ALTURA DE VELLOSIDADES

Para la cuantificación de la altura de vellosidades en el yeyuno no se observó diferencia estadística entre las muestras, los datos obtenidos para cerdo comercial fueron de 398 μm y el para el cerdo pelón mexicano fue un poco mayor con 421 μm .

Grafica No. 7 Altura de vellosidades por milímetro (μm) en muestras de intestino de cerdo Comercial (F1 Yorkshire X Landrace) y cerdo pelón Mexicano.



No se encontraron diferencias estadísticas, t student a una $p < 0.05$.

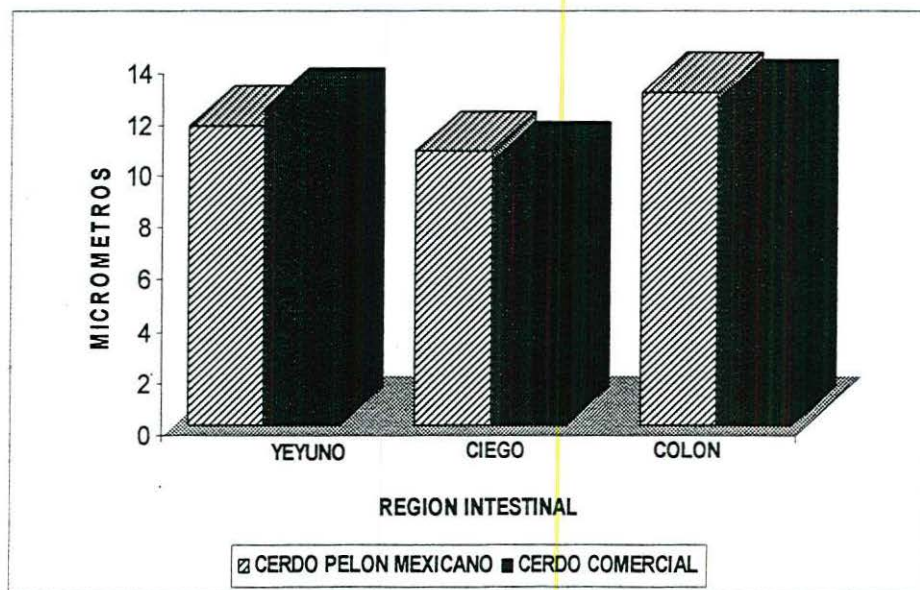
NÚMERO DE CRIPTAS POR MILÍMETRO

Para llevar a cabo una comparación entre los grupos de estudio los resultados del análisis estadístico para el yeyuno no represento una diferencia estadística dentro del número de criptas por milímetro, el cerdo comercial represento 12.28/mm y por el contrario el cerdo pelón mexicano 11.58/mm.

En la cuantificación del número de criptas por milímetro en ciego no se encontró diferencia estadística alguna, todo esto nos lleva a que el cerdo comercial representa un valor de 10.17/mm contra el valor del cerdo pelón mexicano de 10.6/mm.

El colon de ambos grupos de estudio no registró una diferencia estadística en el número de criptas por milímetro, las muestran para el cerdo comercial (12.54/mm) y para el cerdo pelón mexicano (12.87/mm) no tiene una diferencia marcada.

Grafica No. 8 Número de criptas por milímetro (μm) en muestras de intestino de cerdo Comercial (F1 Yorkshire X Landrace) y cerdo pelón Mexicano.



No se encontraron diferencias estadísticas, t student a una $p < 0.05$.

DESCRIPCION HISTOLOGICA

YEYUNO.

Al analizar las diversas laminillas se encontraron características histológicas normales, tejido constituido por muscular y mucosa bien definidas o con límites claros, la capa submucosa medianamente preservada mostrando en algunas muestras separación marcada entre las capas intestinales mayores.

Por lo que respecta a mucosa, en yeyuno de cerdo comercial se observaron plieguez intestinales de dimensiones considerables con vellosidades longitudinales y transversales resultado de la complejidad del arreglo tisular. No cambio en yeyuno de cerdo pelón mexicano el aspecto de mucosa fue de vellosidades de menor dimensión y mucosa menos compleja (Fig. 1 A y 1 B).

Las vellosidades se encontraron en ambos tipos de muestras bien preservadas, sin embargo en algunas muestras se observaron perdida marcada de la parte apical de vellosidades

CIEGO

Al analizar esta región intestinal se observaron imágenes con aspecto normal, aunque con ligera separación entre las estructuras, principalmente mucosa y muscular. La arquitectura de criptas presento epitelio columnar con las estirpes celulares características. En ciego de cerdo pelón mexicano se aprecian menores dimensiones en mucosa, profundidad y espesor de criptas (Fig. 2 A). Las muestras de cecales de cerdo comercial presentaron características similares, sin embargo con parámetros morfométricos mayores (Fig. 2 B).

COLON

Al analizar esta región intestinal se observaron imágenes con aspecto normal, sin embargo debido a su característica anatómica, mayor fragilidad, resulto mas evidente la separación entre mucosa y muscular. La arquitectura de criptas presento epitelio columnar con las estirpes celulares características. En colon se observaron diferencias en el grosor de mucosa, siendo menor para cerdo pelón mexicano (Fig. 3 A) en comparación con muestras de cerdo comercial (Fig. 3 B)

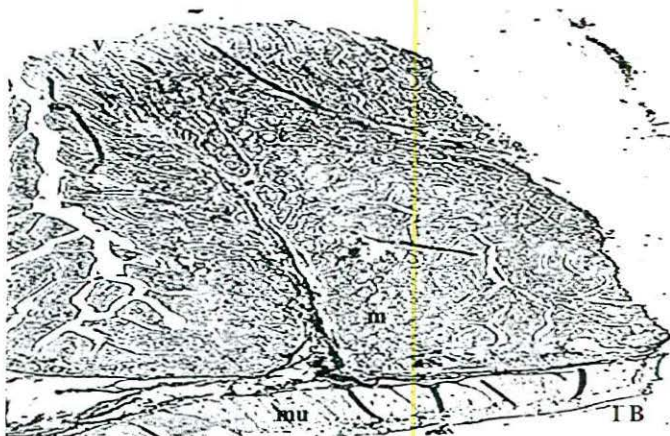
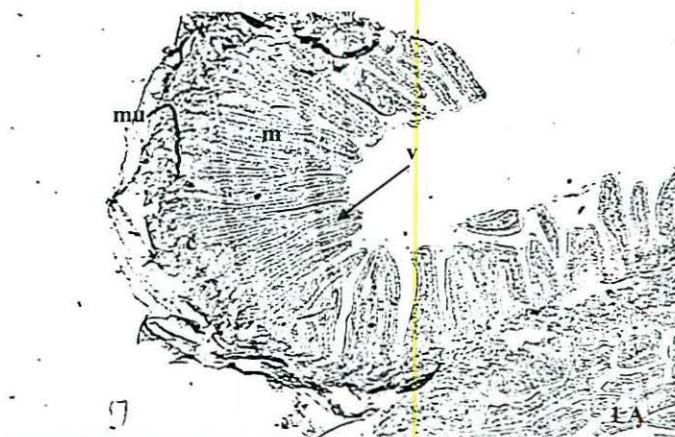
Fig 1. Fotomicrografía a baja amplificación de la pared intestinal de cerdo pelón mexicano (1 A) y de cerdo comercial (1 B), donde se observan las estructuras normales. Se distinguen muscular (mu), mucosa (m), en esta ultima las vellosidades (v) y criptas (c) intestinales con características típicas. La mucosa de cerdo comercial se caracterizo por una mayor complejidad debido a a presencia de plieguez. Tincion HE, Objetivo 1.6X

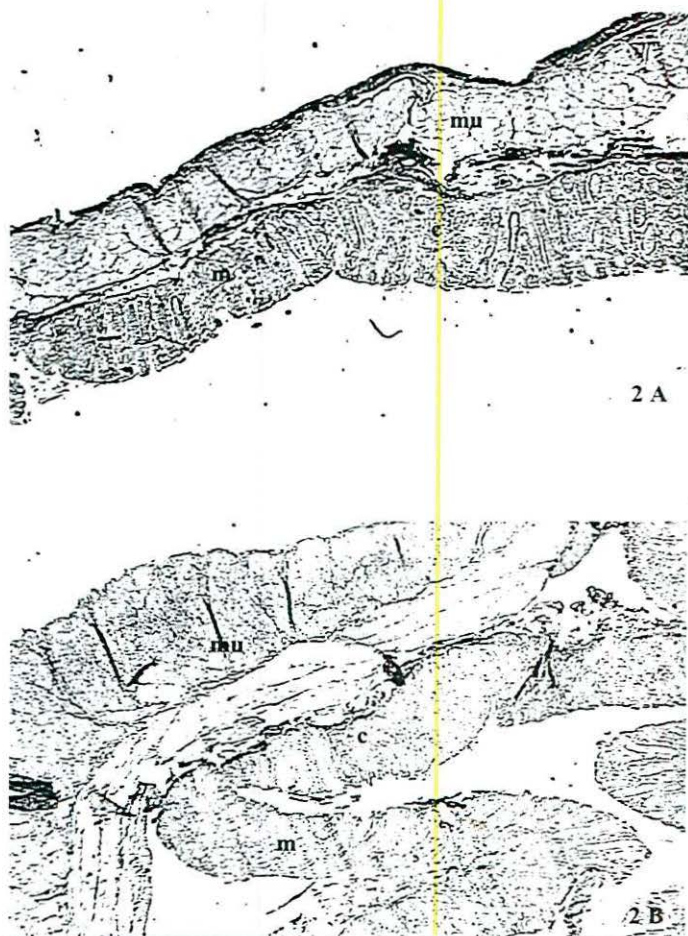


Fig. 2. Fotomicrografía panorámica de muestras cecales de cerdo pelón mexicano (2 A) en comparación con muestras de cerdo comercial (2 B). Se observan las estructuras típicas de esta región intestinal, muscular (mu) de dimensiones importantes al compararla con mucosa (m). Criptas (c) bien definidas con límites epiteliales. Tinción HE, 1.6 X.

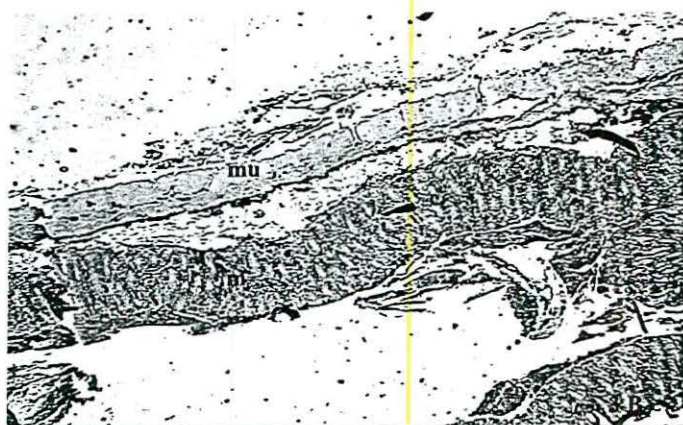
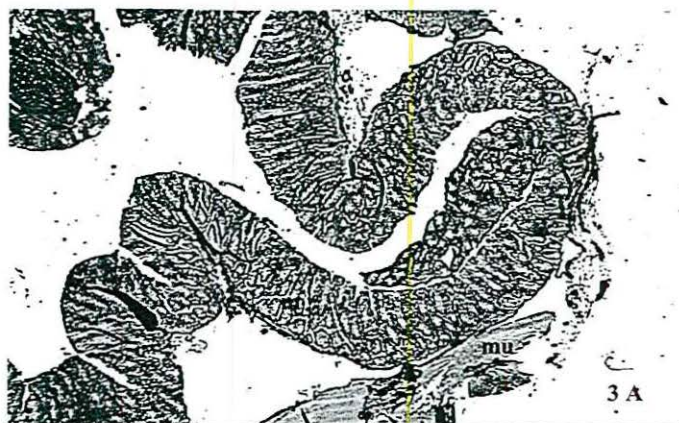


Fig. 3. Fotomicrografía panorámica de muestras de colon de cerdo pelón mexicano (3 A) en comparación con muestras de cerdo comercial (3 B). Se observan las estructuras típicas de esta región intestinal, muscular (mu) de dimensiones importantes al compararla con mucosa (m). Criptas (c) bien definidas con límites epiteliales. Tinción HE, 1.6 X.

DISCUSIÓN

En el presente trabajo se utilizó una piara de cerdos Pelón Mexicano y cerdos híbridos comerciales (F1 Yorkshire X Landrace) de los cuales se obtuvieron muestras de intestino delgado (yeyuno) e intestino grueso (ciego y colon).

El cerdo es un omnívoro ya que se nutre de alimentos tanto de origen vegetal como animal. Es por ello que la estructura de los diversos segmentos del tubo digestivo está composición está claramente adaptada a la naturaleza y composición de los alimentos que le son adecuados.

Hay criterios empíricos (según el conocimiento de los autores no justificados en la literatura científica) que los cerdos Criollos tienen un mayor tracto gastrointestinal en particular en intestino grueso, por lo tanto su eficiencia en dietas fibrosas es mayor. En un estudio realizado con cerdos de este tipo, donde se suministró una dieta con altos niveles de fibra (Diéguez y col., 1997), las diferencias en las digestibilidades favorecieron a los cerdos comerciales. Al analizar el peso y longitud de las diversas regiones del TGI se encontraron diferencias en el peso de intestino delgado y en la longitud de ciego, siendo mayor para cerdos criollos este último parámetro. (Diéguez y col., 1995).

En diversos trabajos publicados se concluye que el tiempo de mayor retención de alimento en el tracto gastrointestinal se lleva a cabo en intestino grueso (Furuya y Takahashi 1975, citado por Ly, 1979). Es importante señalar que el tiempo de permanencia de la digesta en el intestino grueso es el mayor de todo el TGI, pero no es en esa zona donde ocurre la mayor desaparición de los nutrientes ingeridos, excepto para la fibra dietética (Ly, 1979).

Algunos de los estudios relacionados con fisiología y nutrición o alimentación de cerdos se enfocan de manera importante al análisis del efecto de la fibra en la

digestibilidad de distintos nutrientes, incluida la fibra misma, tanto en alimentos convencionales, como no convencionales y en un ambiente extratropical (Ly, 1996).

Solo algunos de estos trabajos, se enfocan de manera general, a parámetros morfométricos de tipo macroscópico, por lo que se tienen valores reportados en este aspecto. Se ha observado con frecuencia un aumento en el peso absoluto y relativo del intestino grueso con la inclusión de materiales fibrosos. Funcionalmente este resultado se justifica por el hecho de que su digestión ocurre fundamentalmente en este órgano. Se ha demostrado, además, que no es la fibra en sí, sino los productos de su fermentación los que influyen en la proliferación celular a nivel de tejido intestinal. En este sentido, las características del material fibroso, la edad y capacidad digestiva del cerdo pueden influir en la respuesta (Rodríguez, 1999).

Varios trabajos realizados en diferentes condiciones experimentales, demuestran que el peso del intestino delgado de los cerdos comerciales está en el límite superior mientras que el de los criollos se encuentra en el inferior. (Diéguez, 1997).

En Cuba se han realizado algunos trabajos sobre la morfometría de los órganos de los cerdos donde se ha evaluado el efecto de diferentes dietas no convencionales, a base de desperdicios procesados (Figueredo, 1979; Diéguez, 1997). En dicha literatura se encuentra evidencia de las diferencias en el desarrollo de los órganos vitales y del tracto gastrointestinal entre razas y líneas seleccionadas por incremento o reducción del espesor de grasa dorsal y que ello pudiera estar relacionado con el potencial para el crecimiento o la deposición de grasa corporal (McKay y col., 1984; citado por Diéguez, 1997).

Diéguez y col., (1995; 1996) presentaron los primeros datos comparativos entre cerdos Criollo y de razas especializadas con una dieta de miel B y harina de soya, pero de bajo contenido de fibra. Para peso y longitud de regiones intestinales se encontraron valores mayores en intestino grueso y ciego de cerdos criollos, sin que los valores de longitudes fueron significativos.

Son numerosas las influencias que pueden determinar cambios en el volumen, la longitud o el peso de los diferentes órganos del tracto gastrointestinal. Estas influencias son tanto de origen no nutrimental como nutrimental (J. Ly 1979)

De los padecimientos más comúnmente estudiados se encuentran los relacionados con alteraciones del tracto gastrointestinal, los cuales se asocian con modificaciones importantes de la morfología y proliferación celular del intestino, debido a una serie de factores. Entre éstos se mencionan principalmente factores dietéticos: presencia de tóxicos, hábitos alimenticios (Chávez y col., 1993), consistencia o presentación de la dieta (Young y col., 1980; Aguilar-Nascimento y col., 1998). Las alteraciones del tracto gastrointestinal se relacionan de manera hipotética con elementos de la dieta como fibra, lípidos (Albarrán, 2000) y proteína (Stark y col., 1996; Compher y col., 1999).

Los cerdos nativos pueden manifestar cierta habilidad en la utilización de alimentos particularmente fibrosos (Ly y Diéguez 1995). En ese sentido el cerdo Criollo podría ser una opción ante esta situación. Si se tiene en cuenta que algunas razas chinas como la Meishan, pueden aprovechar ciertos nutrientes de dietas con determinados niveles de fibras (Kemp y col., 1991; citado por Diéguez, 1997). Sin embargo otras como el llamado pelón mexicano no han demostrado una capacidad particularmente alta en la digestibilidad de la pared celular vegetal de dietas ricas en alfalfa (Chel y col., 1982).

Estos resultados indican que el sistema digestivo de los cerdos Comercial está mejor preparado para el tipo de dietas balanceadas, referencia avalada por la propuesta de McKay y col., (1984; citado por Diéguez, 1995). Otros resultados de estudios fisiológicos (J. Ly, datos no publicados; citado por Diéguez, 1995) plantean que el intestino delgado es mayor en cerdos con una mejor eficiencia en la utilización del alimento, tal como lo encontrado en los animales de razas mejoradas. Este aspecto de dimensiones mayores del intestino delgado y mejor comportamiento en cerdos

comercial comparado con criollo coincide con información anteriormente publicada (Diéguez y col., 1994; 1995).

Este tipo de cerdo genéticamente mejorado se ha asociado a los sistemas intensivos y semi-intensivos de alta productividad por animal, donde los cerdos reciben dietas convencionales basadas en cereales con buen manejo animal e instalaciones adecuadas. Por lo que se pudieran esperar parámetros morfométricos de mayor complejidad histológica y morfométrica en cerdos comerciales que en cerdos nativos, bajo condiciones similares de producción, como los valores encontrados en el presente trabajo.

En los países menos desarrollados la producción intensiva de cerdos coexiste paralelamente con los métodos extensivos de crianza de traspatio donde los cerdos se alimentan principalmente con desperdicios y subproductos que, en ocasiones, ellos mismos se procuran o suplementados con residuos de cocina, forrajes o subproductos agroindustriales. En general son sacrificados y procesados en las propias casas y bajo precarias condiciones higiénicas. En estos sistemas de producción, el cerdo criollo o nativo, muchas veces de origen desconocido, ha prevalecido (Santana, 1996).

Las desventajas más significativas de los animales criollos son: una menor velocidad de crecimiento, un mayor contenido de grasa en la canal y como consecuencia menor eficiencia en la utilización de los alimentos. Las ventajas más importantes son su rusticidad o adaptación a un medio desfavorable y su prolificidad, en el caso de las razas asiáticas. Pero, poder adquirirlos en el mercado local a menores precios sin necesitar capital para inversiones e insumos de importación en su crianza, es indiscutiblemente su principal mérito. Es interesante señalar, que las ventajas de una alta prolificidad atribuida a los cerdos nativos parece ser más específica para los animales de origen asiático. La experiencia empírica con las razas criollas de América Latina y el Caribe indica una mayor tasa reproductiva en los animales provenientes de

razas especializadas. Una posible explicación pudiera estar en su origen diferente, como es el caso del cerdo ibérico como antecesor del cerdo criollo.

Con el fin de mejorar los rendimientos de estos cerdos ha existido una tendencia en muchos países latinoamericanos a cruzarlos con razas modernas importadas de países desarrollados, en vez de tratar de mejorar sus marginales condiciones de explotación o llevar a cabo programas de selección. En muchos de estos países, la práctica de este tipo de cruzamiento ha sido de tal magnitud, que algunos expertos han visto en ella un serio peligro de extinción del cerdo Criollo (Santana, 1999).

Cabe resaltar que no hay información publicada que permita establecer una discusión sobre los aspectos morfométricos microscópicos en el intestino de cerdo con peso al mercado, ya que la mayoría de los trabajos encontrados en la revisión de literatura, son estudios que se enfocan a las etapas iniciales del cerdo, desde el nacimiento hasta el destete, debido probablemente a que este periodo se considera fundamental para explotar al máximo el potencial del animal, que se reflejara en un desarrollo óptimo del animal (Varley, 1998).

Un reflejo claro, de lo anteriormente expuesto, sucede en los primeros 10 días de vida postnatal del lechón, se observa un 80% de aumento en la longitud y un 30% de aumento en el diámetro del intestino delgado. Las vellosidades formadas al nacimiento incrementan su tamaño en un 29, 50 y 75%, en las regiones proximal, medio y distal respectivamente. El alargamiento máximo ocurre al día 6 de vida (Smith y Jarvis, 1978).

Dentro de la morfología del intestino de lechones se producen cambios a diversos factores externos, entre ellos la alimentación, por ejemplo en dietas post-destete con concentraciones altas de harina de soya (44%) se encontró un efecto detrimental en intestino delgado, es decir se observó una disminución de la altura de vellosidades (Dunsford y col., 1989). Lo cual fue corroborado por Marion (2002) donde el encontró al tercer día una reducción del 20, 36, 41%, en el peso del intestino delgado, de la mucosa y de la altura de las vellosidades. Las vellosidades se atrofian al 3er., día y

se recuperan al día 14; esto ocurre primero en la zona proximal, media y finalmente en la distal.

Las raciones alimenticias con un alto porcentaje de proteínas son fuentes que contribuyen en una mejor estimulación en el desarrollo de los órganos digestivos. (Souza y col., 2000). Así como la concentración de nutrientes y la presentación de la dieta tienen efectos sobre el metabolismo del tubo digestivo y estos cambios están acompañados por modificaciones morfológicas de mucosa intestinal.

Al alimentar lechones recién destetados con L-glutamina y nucleótidos se observó que hubo un aumento en la altura de las vellosidades y la profundidad de criptas; así como un aumento en las células de la mucosa. El aumento en estos parámetros pueden ayudar a potencializar las características de la mucosa tras el destete (Domeneghini, 2004).

Cuando se utiliza aminopeptidasa e isomaltasa en las raciones para lechones recién destetados se presentó que el peso de intestino delgado disminuyó del día 0 al 3 después del destete y aumentó de nuevo al día siete. Los autores concluyen que la absorción de nutrimentos en lechones destetados determina la altura de las vellosidades en el intestino delgado y la producción de enzimas de protección en la mucosa, lo que a su vez disminuye el riesgo de desarrollo de diarreas post-destete (Vente-Spreewenberg, 2003).

Otro factor que se ve reflejado en una mejora del tracto intestinal de los lechones es la incorporación de glutamina en la dieta, en los estudios realizados por Vente-Spreewenberg (2004), se encontró que esta dieta no afectó la morfología de las vellosidades durante la primer semana de destete, pero mejoró la capacidad de crecimiento intestinal durante la segunda semana.

Cuando se suplementa a los lechones con proteína cruda a diversos niveles de inclusión (63, 103, 151, 208 y 249 g/ kg de alimento), no se presentaron cambios en

la altura de las vellosidades y la profundidad de criptas (en duodeno, ileon). Ya terminado el experimento había aumentos lineales o cuadráticos en la morfología de las vellosidades solo en yeyuno; también el tamaño de células epiteliales a lo largo del intestino delgado se vio aumentado (Gu, 2004).

Con base a los resultados y discusión resulta necesario continuar con este tipo de trabajos que permitan contribuir a la caracterización de aspectos morfométricos microscópicos de cerdos nativos o criollos, los cuales representan un potencial genético para la porcicultura e incrementar los conocimientos al respecto, ya que no existen trabajos previos en relación a este aspecto.

CONCLUSIONES

- 1.- En este trabajo se generó información sobre diversos parámetros morfométricos microscópicos del tracto intestinal del cerdo Pelón Mexicano en comparación con el cerdo comercial.
- 2.- El espesor de mucosa fue mayor para cerdo comercial (F1 Yorkshire X Landrace) en yeyuno, ciego y colon
- 3.- Se encontraron valores mayores tanto en la profundidad como en el espesor de las criptas cecales del cerdo comercial (F1 Yorkshire X Landrace)
- 4.- Se observó un número de vellosidades por milímetro mayor en el cerdo comercial (F1 Yorkshire X Landrace).
- 5.- Se encontraron diferencias importantes en algunos de los parámetros morfométricos microscópicos del cerdo pelón mexicano en comparación con el cerdo comercial, asociado a la gran especialización genética (mayor conversión y eficiencia alimentaria), que se ha desarrollado en los cerdos comerciales.

BIBLIOGRAFIA

Aguilar-Nascimento JE.: García A.: De Lima SA.: Pereira AC.: Effect o fan elemental diet on the mechanical reistance and morphology of the colon in rats. *Nutrition* 1998; 14:287.

Albarran RE.: Efecto de niveles elevados de fibra e maíz natural y modificada y del colesterol sobre parámetros nutricionales morfométricos y ultraestructurales del intestino grueso de ratas en crecimiento. Tesis de doctorado. Posgrado Interinstitucional en Ciencias Pecuarias. Universidad de Guadalajara. 2000.

Baldizon SO.: Contribución a la determinación de algunos valores hemáticos normales del cerdo pelón mexicano. Tesis de licenciatura. Facultad de Medicina Veterinaria y Zootecnia. Universidad Nacional Autónoma de México. 1971.

Banks W.: *Histología Veterinaria Aplicada: 2da. edición: ed. Manual Moderno.*, Pp. 3-15: 465-506. (1999).

Becerril HM.: Caracterización y composición de la canal del cerdo pelón mexicano variedad Mizantla México. Tesis de licenciatura. Facultad de Medicina Veterinaria y Zootecnia. Universidad Nacional Autónoma de México. 1999.

Bunstein MJ.: Dietary factors related to colorectal neoplasms. *Surg. Clin. North. Am.* 1993; 73:13.

Cárdenas PC.: Introducción al estudio zoométrico del cerdo pelón veracruzano. Tesis de licenciatura. Facultad de Medicina Veterinaria y Zootecnia. Universidad Nacional Autónoma de México. 1966.

Chávez A.: De Chávez MM.: Roldan JA.: Bermejo S.: Ávila A.: Cambios dietéticas en México y su relación con las enfermedades crónico degenerativas. IV Simposio Internacional sobre fibra dietética. Cd. de México. 1993; 7.

Compher CW.: Frankel WL.: Tazelaar J.: Lawson JA.: McKinney S.: Segall S.: Kinosian BP.: Williams NN.: Rombeau JL.: Wheat bran decreases aberrant crypt foci, preserves normal proliferation, and increases intraluminal butyrate levels in experimental colon cancer. *J. Parenter. Enteral. Nutr.* 1999; 23:269.

Dieguez FJ.: Ly J.: Maza I.: Savigni F.: Tosar M.: Morfometría de órganos vitales de cerdos Criollos y CC21. Instituto de Investigaciones Porcinas. Ciudad de La Habana, Cuba. 1995.

Dieguez FJ.: Garcia A.: Ly J.: Tosar M.: Comportamiento experimental del cerdo Criollo de Cuba. Instituto de Investigaciones Porcinas. Ciudad de La Habana, Cuba. 1997.

Dieguez FJ.: Garcia A.: Ly J.: Tosar M.: Órganos vitales de cerdos Criollos y CC21 alimentados con altos niveles de residuos de plátano. Instituto de Investigaciones Porcinas. Ciudad de La Habana, Cuba. 1997.

Domeneghini C.: Di-Giancamillo A.: Savoini G.: Paratte R.: Botempo V.: Dell'Orto V.: Structural patterns of swine ileal mucosa following L-glutamine and nucleotide administration during the weaning period. An histochemical and histometrical study. *Histology and Histopathology*. 2004; 19(1): 49-58.

Dunsford BR.: Knabe DA.: Haensly WE.: Effect of dietary soybean meal on the microscopic anatomy of the small intestine in the early-weaned pig. *J. Anim. Sci.* Pp-67: 1855-1863. (1989).

Eckert R.: *Animal Physiology. Mechanisms and adaptations.* W.H. Freeman and Company. New York. Pp 645-683, (1983).

Figueredo M.: Algunos aspectos histológicos del tracto gastrointestinal del cerdo y su relación con los procesos digestivos. Laboratorio de Fisiología. Centro de Investigaciones Porcinas. Ministerio de la Agricultura. Ciudad de La Habana, Cuba. 1979.

Geneser-Finn.: Histología. 2da edición. ed. Medica Panamericana. Buenos Aires. 1993; 380.

Gu X.; Li D.: Effect of dietary crude protein level on villous morphology, immune status and histochemistry parameters of digestive tract in weaning piglets. *Animal Feed Science and Technology*. 2004; 114(1-4): 113-126.

Jenkins PA.; Thompson, HPR.: Mechanisms of small intestinal adaptation. *Dig. Dis*. 1994; Pp-12:15.

Junqueira CL, Carneir J. Histología Básica. 4ta edición. ed. MASSON S.A. México. 1996; 271.

Kolb E.: Fisiología Veterinaria. 3ra. reimpresión. tomo 1: ed. Acribia, Pp.-217-219; 339-374. (1987).

Lemus FC.: Herrera HJF.: Villagómez ZDFA y col.: Comportamiento productivo al parto y destete del cruzamiento de cerdo pelón mexicano (sus scrofa) con razas comerciales. XXXVIII Congreso Nacional AMVEC. Puerto Vallarta, Jal., Méx.: Pp: 142-143.

Lemus FC.: Herrera HJF.: Villagómez ZDFA y col.: Rendimiento y calidad de la carne en cruza de cerdo pelón mexicano (sus scrofa) con razas comerciales. XXXVIII Congreso Nacional AMVEC. Puerto Vallarta, Jal., Méx.: Pp: 147-148.

López J.: Salinas G.: Martínez R.: el Cerdo pelón mexicano antecedentes y perspectivas. ed. JGH. 1999.

Ly J.: Apuntes para el estudio del tránsito digestivo en el cerdo. Centro de Investigaciones Porcinas. Ciudad de La Habana, Cuba. 1979.

Ly J.: Aspectos morfológicos del sistema digestivo del cerdo. Centro de Investigaciones Porcinas. Ciudad de La Habana, Cuba. 1979.

Ly J.: Una reseña corta sobre avances en estudios de procesos digestivos en cerdos alimentados con dietas tropicales no convencionales. Revista Computadorizada de Producción Porcina. 1996. 3(1):8-18

Marion J.: Biernat M.: Thomas F y col.: Small intestine growth and morphometry in piglets weaned at 7 days of age. Effects of Level of Energy Intake. Reprod-Nutr-Dev. 2002; 42 (4): Pp.-339-54.

Méndez MD.: Becerril HM.: Rubio L Ma de la S.: Delgado SJE.: Características de la canal del cerdo pelón mexicano, procedente de Mizantla Veracruz. Vet Mex 33(1): 27-37. 2002.

Orozco DMa.M.: título. XIII Seminario de Titulación. División de Ciencias Veterinarias. Universidad de Guadalajara. 2004. Memorias en CD.

Ramírez AEE.: Aguilar TS.: Córdova IA.: Méndez MD.: Evaluación y producción del semen de cerdo pelón mexicano. <http://sian.info.ve/porcinos/publicaciones/viencuent/Ramirez.htm>

Rebollo M.: Histología: 2da. edición: ed. Inter-Médica. 1973.

Reyes CP.: Bioestadística aplicada: ed. Trillas. México. 1984; 36, 113.

Robles RT.: Contribución al estudio de los cerdos lampiños o pelones mexicanos (costa de Jalisco). Tesis de licenciatura. Facultad de Medicina Veterinaria y Zootecnia. Universidad Nacional Autónoma de México. 1967.

Rodríguez del AJM.: Métodos de Investigación pecuaria: ed. Trillas. México. 1991; 38,81.

Rodríguez N.: Bocourt R.: Terry I.: Lamazares: Indicadores morfométricos del tracto gastrointestinal (TGI) de cerdos destetados que consumen harina de caña deshidratada: Instituto de Ciencia Animal. La Habana, Cuba. 1999.

Ross HM, Romrell JL, Kaye FG. Histología texto y atlas a color. 3ra edición. Medica Panamericana. México. 1999;438.

Ruckebusch Y.: Phaneuf L.: Dunlop R.: Fisiología de pequeñas y grandes especies: ed. Manual Moderno., Pp.-244-247; 277-278 y 282. (1994).

Santana I.: Trujillo G.: Diéguez FJ.; Características de la canal de cerdos criollos, yorshire y L63. Instituto de Investigaciones Porcinas. La Habana. Cuba. 1996.

Santana I: Integración del cerdo criollo a los sistemas de explotación porcina. Instituto de Investigaciones Porcinas. La Habana. Cuba. 1999.

Sierra, AC.: La Conservación de los recursos genéticos animales en México.: Arch. Zootec. 47: Pp. 149-152. 1998.

Sierra, AC.: Generic conservation of the hair-less pig in Yucatán and its integration in a sustainable production system: first approximation. Arch. Zootec. 49: 415-421. 2000.

Sisson S.: 5ta. edición. Tomo I y II: ed. Masson, Pp.-125-126; 1407-1410. (1999).

Smith MW.: Jarvis LG.: Growth and cell replacement in the new-born pig intestine: Proc. R. Soc. Lond. B. 203, Pp-69-89. (1978).

Souza TCR.: Aguilera MAB.: Aguilera AB.: Efecto de la fuente de proteína en la dieta para lechones destetados sobre el desarrollo de los órganos digestivos: Memorias AMVEC Acapulco. (2000).

Stark A.: Nyska A.: Madar Z.: Metabolic and morphometric changes in small and large intestine in rats fed high-fiber diets. Toxicol. Pathol. 1996; 24:166.

Swenson M.: Reece W.: Fisiología de los animales domésticos de Dukes: 5ta. edición, tomo 1: ed. UTEHA, Pp.-325-335. (1999).

Varley AM.: El lechón recién nacido. Desarrollo y supervivencia. 1ra. edición. Editorial Acribia. España. 1998.

Vente-Spreeuwenberg MAM.: Verdonk JMAJ.: Beynen AC.: Verstegen MWA.: Interrelationships between gut morphology and faeces consistency in newly weaned piglets. Animal Science (Penicuik). 2003; 77(1): 85-94.

Vente-Spreeuwenberg MAM.: Verdonk JMAJ.: Koninkx JFJG.: Beynen AC.: Verstegen MWA.: Dietary protein hydrolysates vs. the intact proteins do not enhance mucosal integrity and growth performance in weaned piglets. Livestock Production Science. 2004; 85(2-3): 151-164.

Young AE.: Cielotti AL.: Winborn BW.: Taylor BJ.: Weser E.: Comparative study of nutritional adaptation to defined formula diets in rats. Am. J. Clin. Nutr. 1980; 33:2106.

Zhang H.: Malo C.: Boyele CR.: Diet Influences Development Of the Pig Intestine During the First 6 Hours After Birth: J. Nutr. 1998; 128 (8): 1302-10.