1999-E 088334248

UNIVERSIDAD DE GUADALAJARA

CENTRO UNIVERSITARIO DE CIENCIAS BIOLOGICAS Y AGROPECUARIAS
DIVISION DE CIENCIAS BIOLOGICAS Y AMBIENTALES

ESTUDIO INMUNOCITOQUIMICO DE LOS EFECTOS SINERGICOS DEL ACIDO ALFA-LIPOICO Y LA VITAMINA-E SOBRE LA REACTIVIDAD GLIAL CEREBRAL POST-ISQUEMIA FOCAL POR EMBOLISMO ARTERIAL EN RATAS

TESIS PROFESIONAL

QUE PARA OBTENER EL TITULO DE:

LICENCIADO EN BIOLOGIA

P R E S E N T A :

ROCIO ELIZABETH GONZALEZ CASTAÑEDA

LAS AGUJAS, ZAPOPAN, JALISCO. FEBRERO DEL 2000.

UNIVERSIDAD DE GUADALAJARA

CENTRO UNIVERSITARIO DE CIENCIAS BIOLÓGICAS Y AGROPECUARIAS

DIVISIÓN DE CIENCIAS BIOLÓGICAS Y AMBIENTALES

ESTUDIO INMUNOCITOQUÍMICO DE LOS EFECTOS SINÉRGICOS DEL ÁCIDO ALFA-LIPOICO Y LA VITAMINA-E SOBRE LA REACTIVIDAD GLIAL CEREBRAL POST-ISQUEMIA FOCAL POR EMBOLISMO ARTERIAL EN RATAS

(CONACyT-SIMORELOS 1998-0302042)

TESIS DE LICENCIATURA QUE PARA OBTENER EL GRADO DE

LICENCIADA EN BIOLOGÍA

PRESENTA:

Rocío Elizabeth González Castañeda

DIRECTOR DE TESIS:

Dra. en C. Sonia Luquín de Anda

ASESORES DE TESIS:

Dr. en C. Jacinto Bañuelos Pinedo

M. en C. Oscar Porfirio González Pérez

Las Agujas, Zapopan, Jalisco; febrero del 2000.

UNIVERSIDAD DE GUADALAJARA

CENTRO UNIVERSITARIO DE CIENCIAS BIOLOGICAS Y AGROPECUARIAS

COORDINACION DE CARRERA DE LA LICENCIATURA EN BIOLOGIA

COMITÉ DE TITULACION

C. ROCIO ELIZABETH GONZALEZ CASTAÑEDA
P R E S E N T E .

Manifestamos a Usted que con esta fecha ha sido aprobado su tema de titulación en la modalidad de TESIS con el título **"ESTUDIO INMUNOCITOQUIMICO DE LOS EFECTOS SINERGICOS DEL ACIDO ALFA LIPOICO Y VITAMINA E, SOBRE LA REACCION GLIAL CEREBRAL POST-ISQUEMIA FOCAL POR EMBOLISMO ARTERIAL EN RATAS"**, para obtener la Licenciatura en Biología.

Al mismo tiempo le informamos que ha sido aceptada como Directora de dicho trabajo a la **DRA. MA. SONIA LUQUIN DE ANDA** y como asesor al **DR. JACINTO BAÑUELOS PINEDA** y **M.C. OSCAR GONZALEZ PEREZ.**

A T E N T A M E N T E
" PIENSA Y TRABAJA "
LAS AGUJAS, ZAPOPAN, JAL., ENERO 11 DEL 2000.

COMITE DE TITULACION

DRA. MONICA ELIZABETH RIOJAS LOPEZ
PRESIDENTE DEL COMITE DE TITULACION

LICENCIATURA EN BIOLOGIA

Alma Rosa Villalobos

DRA. ALMA ROSA VILLALOBOS ARAMBULA
SECRETARIO DEL COMITE DE TITULACION

c.c.p. DRA. MA. SONIA LUQUIN DE ANDA.- Director del Trabajo.
c.c.p. DR. JACINTO BAÑUELOS PINEDA.- Asesor del Trabajo.
c.c.p. M.C. OSCAR GONZALEZ PEREZ.- Asesor del Trabajo.
c.c.p. Expediente del alumno

MERL/ARVA/bacg*

Km. 15.5 Carretera Guadalajara - Nogales
Predio "Las Agujas", Nextipac, C.P. 45110 • AP 39-82
Tels (91-3) 682-0248 682-0374 Fax. 6820120

Forma C

C. DRA. MONICA ELIZABETH RIOJAS LOPEZ
PRESIDENTE DEL COMITE DE TITULACION
DE LA DIVISION DE CIENCIAS BIOLOGICAS Y AMBIENTALES
DE LA UNIVERSIDAD DE GUADALAJARA
P R E S E N T E.

Por medio de la presente, nos permitimos informar a Usted, que habiendo revisado el trabajo de tesis que realizó el (la) pasante: ROCIO ELIZABETH GONZALEZ CASTAÑEDA con el título : ESTUDIO INMUNOCITOQUIMICO DE LOS EFECTOS SINERGICOS DEL ACIDO ALFA-LIPOICO Y LA VITAMIA E SOBRE LA REACTIVIDAD GLIAL CEREBRAL POST-ISQUEMIA FOCAL POR EMBOLISMO ARTERIAL EN RATAS. consideramos que ha quedado debidamente concluído, por lo que ponemos a su consideración el escrito final para autorización de impresión y en su caso programación de fecha de exámenes de tesis y profesional respectivos.

Sin otro particular, agradecemos de antemano la atención que se sirva brindar a la presente y aprovechamos la ocasión para enviarle un cordial saludo.

A T E N T A M E N T E
Las Agujas, Zapopan, Jal., a 25 ENERO **de** 1 2000 .

EL DIRECTOR DE TESIS	EL ASESOR
Dra. Sonia Luquín de Anda	Dr. Jacinto Bañuelos P.
NOMBRE Y FIRMA	NOMBRE Y FIRMA

ASESOR: M. en C. OSCAR P. GONZALEZ PEREZ

SINODALES

1.- DR. CARLOS BEAS ZARATE	
NOMBRE COMPLETO	FIRMA
2.- M. EN C. LAURA GPE. MEDINA CEJA	
NOMBRE COMPLETO	FIRMA
3.- DR. ALBERTO MORALES VILLAGRAN	
NOMBRE COMPLETO	FIRMA

El presente trabajo de tesis fue realizado en el Laboratorio de Neuroendocrinología Celular, de la división de Neurociencias del CIBO, gracias al financiamiento del **CONACYT-SIMORELOS proyecto 1998-0302042**.

De igual manera deseo agradecer al **Instituto Mexicano del Seguro Social** y a la **Universidad de Guadalajara** por los apoyos recibidos durante el tiempo en que realicé esta investigación.

DEDICATORIAS

*A mis **padres**, a quiénes debo todo lo que soy y por que nunca me han dejado caer aun en los momentos más difíciles, por todo su amor y apoyo invaluable, siempre han sido y serán lo más grande que pueda poseer.*

*A mis hermanos **Tomás**, **Miguel**, **Sandra** y **Alfonso**, por todo lo que hemos compartido juntos, espero que ustedes también luchen por sus ideales aunque parezcan difíciles de alcanzar.*

*A mi futuro esposo, **Óscar** por el gran amor, apoyo y comprensión que me ha brindado incondicionalmente desde siempre.*

*A la memoria de mis abuelitos **Ignacio**, **Tomás** y especialmente para mi abuelita **Ma. de Jesús**, por que aunque no estés presente hoy conmigo, yo sé que nunca me dejaras sola y donde quiera que te encuentres siempre vivirás en mi corazón.*

Con cariño:

Rocío Elizabeth

AGRADECIMIENTOS

Al ***Dr. Joaquín García*** y la ***Dra. Sonia Luquín***, por su apoyo y por permitirme ser parte de su equipo durante la realización de este trabajo.

Al ***M en C. Óscar P. González***, por tus enseñanzas, paciencia y por toda la ayuda que siempre me has brindado, además por ser uno de los mejores asesores que un estudiante pueda tener.

A ti ***Marthita***, por haberme honrado con tu amistad incondicional durante todos estos años.

A la ***M en C. Alicia Navarro***, por el apoyo que me ha brindado desde el primer día y por haberme enseñado a ver siempre el lado bueno de la vida.

Al ***QFB. Ulises Gómez***, por que es grato saber que uno siempre cuenta contigo en cualquier momento.

Al ***Dr. Rodrigo Ramos Z***, por su ayuda y sus invaluables sugerencias para la realización de este modelo.

Al ***Dr. Jacinto Bañuelos***,a la **MVZ. *Asucena Cárdenas***, *al* ***Dr. Pedro Garzón***, ***Dra. Alicia Martínez***, ***Dra. Estela Chávez***, ***Dra. Laura Pacheco***, ***Dra. Elena***, ***Biol. Carmelita***,***Lab. Angélica González***, *y al* ***MVZ Víctor***.

"Todos Uds. que nunca perdieron la esperanza de ver este trabajo terminado, y que en mayor o menor medida contribuyeron para hacer posible la culminación de este esfuerzo. A todos ustedes mi más sincero Agradecimiento".

Rocío Elizabeth

ÍNDICE

RESUMEN 1

I. INTRODUCCIÓN

1.1 Definición de enfermedad vascular cerebral 2

1.2 Cascada Isquémica 3

1.3 Radicales libres de oxigeno e isquemia 6

1.4 Antioxidantes 6

a) Vitamina E (alfa-tocoferol) 7

b) Ácido alfa-lipoíco (α-lipoato) 8

1.5 Isquemia cerebral y respuesta celular glial 9

1.6 Modelos experimentales de isquemia focal 11

1.7 Evolución natural del infarto embólico 12

II. ANTECEDENTES 14

III. PLANTEAMIENTO DEL PROBLEMA 17

Hipótesis 18

Objetivo general 18

Objetivos partículares 18

IV. METODOLOGÍA

4.1 Diseño experimental 19

4.2 Obtención del émbolo 20

4.3 Isquemia focal cerebral 21

4.4 Evaluación del grado de recuperación motora 22

4.5 Obtención y procesamiento de tejidos 23

4.6 Determinación de las regiones cerebrales afectadas 24

4.7 Análisis inmunocitoquímico 25

4.8 Inmunocitoquímica para identificación de astrocitos 25

4.9 Inmunocitoquímica para identificación de microglia 26

4.10 Análisis morfométrico 27

V. RESULTADOS

5.1 Efecto de los antioxidantes sobre la evolución natural del Infarto 31

5.2 Cuantificacion de las zonas afectadas 31

5.3 Evaluación del grado de recuperación motora 32

5.4 Análisis inmunocitoquímico de astrocitos

a) Estudio cuantitativo poblacional 32

b) Estudio de transformación morfológica 34

5.5 Análisis Inmunocitoquímico de Microglia

a) Estudio cuantitativo de población celular 35

b) Estudio de transformación morfológica 35

VI. DISCUSIÓN

6.1 Evaluación neurológica 41

6.2 Corteza témporo-parietal 42

6.3 Cuerpo estriado 43

6.4 CA1 del hipocampo 44

VII. CONCLUSIONES EXPERIMENTALES 46

VIII. CONCLUSIÓN 47

IX. BIBLIOGRAFÍA 48

ABREVIATURAS

AAL	Ácido alfa-lipoico.
ACM	Arteria cerebral media.
ATP	Trifosfato de adenosina.
Ca^{2+}	Calcio.
Cl^{-}	Cloro.
Cu^{2+}	Cobre.
DNA	Ácido desoxirribonucleico.
EVC	Enfermedad vascular cerebral.
Fe^{2+}	Hierro.
GFAP	Proteína acídica fibrilar glial.
Glu	Glutamato.
IFN-γ	Interferón gamma.
IL-1	Interleucina 1
IL-6	Interleucina 6
Mg^{2+}	Magnesio.
Na^{+}	Sodio.
NMDA	Receptor N-metil-D-aspartato.
ON	Óxido nítrico.
RLO	Radicales libres de oxígeno.
TNF-α	Factor de necrosis tumoral.

RESUMEN

Introducción. La enfermedad vascular cerebral afecta aproximadamente al 0.2% de la población adulta. En ella, la produccion de radicales libres es uno de los eventos fisiopatológicos que están relacionados con la muerte neuronal inmediata y tardía. Por lo tanto, el uso de antioxidantes resulta atractivo como posible alternativa terapéutica para este proceso mórbido.

Objetivo. Determinar si la administración conjunta del ácido α-lipoico (AAL) y la vitamina-E induce efectos benéficos en el cerebro de ratas adultas lesionadas por embolismo isquémico, mediante modulación de la reactividad glial.

Materiales y Métodos. Se utilizaron 24 ratas *Wistar* machos (350-400 g), se dividieron en 3 grupos (n=8): control, intensivo post-isquemia (AAL 20 mg/kg y vitamina-E 50mg/kg s.c. por 7días) y profiláctico pre-isquemia (AAL 100 mg/kg y vitamina-E 140 mg/kg v.o. durante 30 días). A todas ellas se les provocó isquemia focal por embolismo. Se evaluaron la recuperación funcional motora con la escala neurológica de Lekieffre y la magnitud de la respuesta celular glial (astrocitos y microglia) en el sitio de lesión (corteza témporo-parietal, cuerpo estriado y CA1 del hipocampo) mediante las técnicas inmunocitoquimicas de GFAP e isolectina B-4 respectivamente.

Resultados. En los animales del grupo control se observó menor grado de recuperación motora (3.5 ± 0.37) que aquellos del grupo intensivo (2.8 ± 0.43; $p>0.05$), y el profiláctico (1.84 ± 0.29; $p<0.05$). El grado de astrogliosis en la corteza prefrontal de los controles fue mayor ($1.32 \pm 3.1 \times 10^{-2}$) que los tratados con antioxidantes: intensivo =1.06 ± 2.3 $\times 10^{-2}$ ($p<0.05$) y profiláctico =1.14 ± 2.72 $\times 10^{-2}$ ($p<0.05$). En esta misma región cerebral la respuesta microglial fue significativamente mayor en los animales del grupo control (1.18 ± 2.2 $\times 10^{-2}$) vs. intensivo 1.06 ± 1.8 $\times 10^{-2}$ ($p<0.05$) y profiláctico 1.02 ± 2.7 $\times 10^{-2}$ ($p<0.05$). En el resto de las regiones examinadas los cambios astrogliales y microgliales resultaron poco significativos.

Conclusión. El tratamiento profiláctico con vitamina-E y ácido α-lipoico favorece la recuperación funcional motora y reduce la reactividad astrocitaria y microglial en la corteza témporo-parietal de ratas con isquemia focal por embolismo.

I. DEFINICIÓN DE ENFERMEDAD VASCULAR CEREBRAL

La enfermedad vascular cerebral (EVC) es una patología de inicio súbito que ocurre como resultado de una disminución o cese de la irrigación sanguínea hacia un área determinada del cerebro. Se caracteriza por una reducción en el suministro de oxigeno (hipoxia) y glucosa (hipoglucemia) hacia el tejido nervioso (Sweeney y cols., 1995; Flynn y cols., 1989). Las etiologías de esta enfermedad son de índole diversa, tales como: oclusión trombótica o embólica de una arteria cerebral y, o hemorragias parenquimatosas o subaracnoideas. Todas ellas producen una gran variedad de signos y síntomas neurológicos de gravedad diversa, tales como: parestesias, paresias, ataxias, alteraciones del estado de alerta, coma e incluso muerte. De esta forma e independientemente de la causa que origine la EVC, el común denominador es la hipoperfusión sanguínea del parénquima cerebral (Sweeney y cols., 1995).

Actualmente en nuestro país no se tienen datos confiables de la incidencia de este padecimiento; sin embargo, a nivel mundial la incidencia anual de la EVC es 1.32 (hombres) y 0.77 (mujeres) por cada 1,000 habitantes (Ricci y cols.,1991).

1.1 Caracterización de los Tipos de Isquemia.

Desde el punto de vista clínico y experimental, la isquemia cerebral puede ser focal o global. Esta última afecta a todo el cerebro y sucede cuando existe un paro cardiaco o un daño traumático severo; en tanto que, la primera, se debe a una falla en la irrigación sanguínea de un área cerebral bien delimitada y se presenta por oclusión de una o más arterias. En la isquemia focal, pueden distinguirse dos zonas

morfológicas y funcionales: un área conocida como *núcleo isquémico*, que consta de neuronas que han sufrido muerte rápida por necrosis, debido principalmente al daño en la membrana plasmática con edema citotóxico; la otra zona adyacente al núcleo isquémico, es conocida como *área de penumbra isquémica,* comprende al tejido cerebral circundante. En esta última zona, se encuentran neuronas eléctricamente silenciosas con gradientes iónicos aproximadamente intactos; sin embargo, las neuronas del área de penumbra sufren transformaciones funcionales dinámicas cuya consecuencia final es la muerte celular, principalmente por *apoptosis*, que involucra un proceso de activación de genes para su destrucción celular (Sweeney y cols., 1995; Flynn y cols., 1989). La región cerebral más susceptible al daño isquémico (específicamente por apoptosis) es el área CA1 del hipocampo, el motivo parece radicar en la gran cantidad de aferencias neuronales que pueden promover la excitoxicidad neuronal e inducir la muerte celular programada (Kirino, 1982).

Puesto que la muerte neuronal (por necrosis o apoptosis) es más lenta en la zona de penumbra, se cuenta con un lapso donde el objetivo principal es rescatar al mayor número posible de neuronas y tratar de impedir el crecimiento del núcleo isquémico (Sweeney y cols., 1995). Esto permite llevar a cabo intervenciones farmacológicas orientadas a atenuar el daño ocasionado por una lesión isquémica focal.

1.2 Cascada Isquémica

Las células de la zona de penumbra isquémica sufren una gran cantidad de cambios bioquímicos debido a la insuficiente irrigación sanguínea (figura 1). En primera instancia y debido a la caída en el suministro de oxígeno, la fosforilación oxidativa disminuye fuertemente, en consecuencia, existe una caída importante en los niveles intracelulares trifosfato de adenosina (ATP) (Sweeney, 1997). Conforme

los niveles de ATP disminuyen, la actividad de la ATPasa de Na^+ y K^+ se reduce, esto afecta los gradientes iónicos transmembranales dando como resultado la despolarización de la célula lesionada. Una vez que la membrana se ha despolarizado lo suficiente para disminuir el bloqueo por Mg^{2+} de los receptores a N-metil-D-aspartato (NMDA), el glutamato liberado activa dichos receptores e incrementa el influjo de Ca^{2+}; así, la activación de las bombas de Ca^{2+} de la membrana plasmática contribuye aun más al consumo de ATP. El aumento en el $[Ca^{2+}]$ intracelular, genera una gran cantidad de eventos, tales como: la activación de cinasas, expresión génica, amortiguamiento de ATP e incluso apoptosis (Duffy y MacVicar, 1996; Clapham, 1995; Sweeney y cols., 1995).). Asimismo, se ha sugerido que el aumento intracelular en la $[Ca^{2+}]$, causado por la liberación de glutamato, genera radicales libres y altera las funciones mitocondriales (Pérez-Velázquez y cols., 1997).

Por otro lado, la glucólisis anaerobia eleva la concentración intracelular de ácido láctico, con la subsiguiente disminución del pH intracelular (figura 1) (Nedergaard, 1995; Sweeney y cols., 1995). Esto a su vez origina liberación de elementos como Fe^{2+} y Cu^{2+}, que desencadenan una reacción química denominada *reacción de Fenton* , la cual promueve la formación de una gran cantidad de radicales libres de oxígeno (RLO), que lesionan las estructuras celulares mediante la lipoperoxidación de sus fosfolípidos de membrana. En consecuencia, los RLO desencadenan un círculo vicioso ya que favorecen el acúmulo de glutamato (por la inhibición de la glutamina sintetasa), y la activación de proteasas y endonucleasas que lesionan otras estructuras intracelulares y producen mayor cantidad de radicales libres (figura 1). Por lo tanto, los RLO desempeñan un papel preponderante en la continuación del daño isquémico (Chan, 1996).

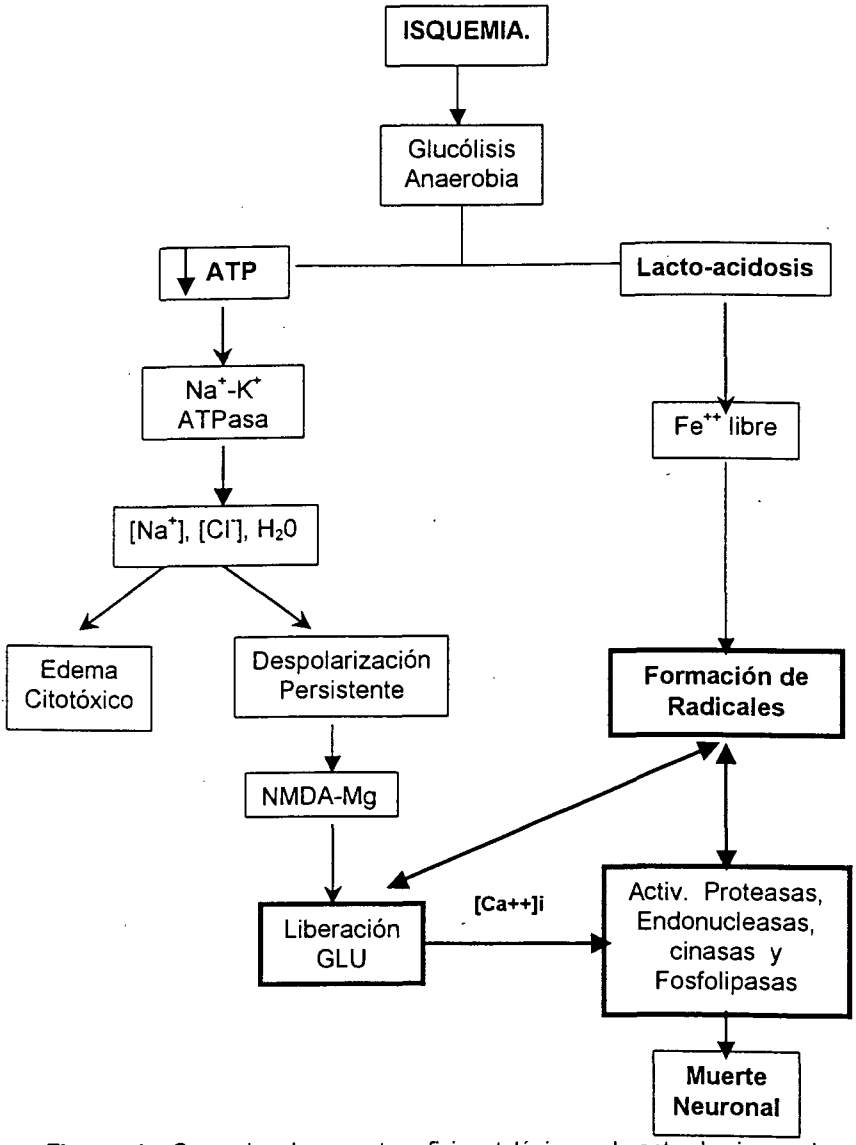

Figura 1. Cascada de eventos fisiopatológicos durante la isquemia cerebral. Modificado de Matsuyama T. Free Radical-mediated cerebral damage after hipoxia/ischemia and stroke. En: Ter Horst G, Korf J. Clinical phamacological of cerebral ischemia. Humana Press, New Jersey 1997.

1.3 Radicales Libres de Oxígeno (RLO) e Isquemia.

Como se mencionó anteriormente, durante la isquemia se genera una gran cantidad de RLO, especialmente en la etapa de reperfusión (Sharpe y cols., 1994), donde se reducen los niveles de glutatión (Panigrahi y cols., 1996) y se produce estrés oxidativo en el tejido nervioso que induce y perpetúa el daño cerebral (Chan, 1996).

Los RLO, tales como superóxido ($^{\bullet}O^{2-}$), aniones peroxinitrito ($^{\bullet}NO_2$), peroxido de hidrógeno (H_2O_2) y radicales hidroxilo ($^{\bullet}OH^{-}$), se definen como moléculas altamente reactivas con un electrón impar en su última órbita, que se producen bajo condiciones aeróbicas como producto de la maquinaria bioquímica de la célula. Sin embargo, bajo condiciones de isquemia existe una sobreproducción de estos radicales vinculada a hipoperfusión, edema citotóxico, fallo en la conducción axonal, etc., que incrementan el daño sobre el tejido nervioso (Hall y Braugler, 1993). Por ello, se han diseñado estrategias terapéuticas encaminadas a disminuir o inactivar los RLO que han sido utilizadas experimentalmente para tratar de reducir el impacto del estrés oxidativo sobre el tejido nervioso.

1.4 Antioxidantes.

En condiciones normales existen varios mecanismos intracelulares de defensa para tratar de inactivar a los RLO, básicamente se dividen en: *enzimáticos* (superóxido-dismutasa, glutation-peroxidasa y catalasa), y *no-enzimáticos* (α-tocoferol, ácido ascórbico) (Ter Horst, 1997). Dos compuestos antioxidantes el α-tocoferol y el ácido α-lipoico se han investigado como alternativa terapéutica de numerosos procesos patológicos, en los cuales la producción excesiva de RLO está involucrada (neuropatía diabética, leucomas, etc.) debido a que ambos compuestos

son tolerados por vía oral y parenteral, son componentes esenciales en la dieta de los mamíferos, su costo es reducido y su administración crónica es poco riesgosa.

a) Vitamina E (alfa-tocoferol).

La vitamina E (figura 2) se encuentra abundantemente en las membranas mitocondriales, del retículo endoplásmico y plasmáticas de todas las células. Constituye la primer línea de defensa contra la lipoperoxidación de los ácidos grasos membranales y el daño al DNA (Murphy y cols., 1992), puesto que posee actividad antioxidante independiente de enzimas, por lo que protege diferentes estructuras celulares del ataque de los RLO. Su propiedad antioxidante reside en la capacidad de transferir un H^+ fenólico a un radical peroxilo libre de un ácido graso poliinsaturado peroxidado; sin embargo, después de realizar sus funciones debe ser reemplazada totalmente (Mayes, 1994).

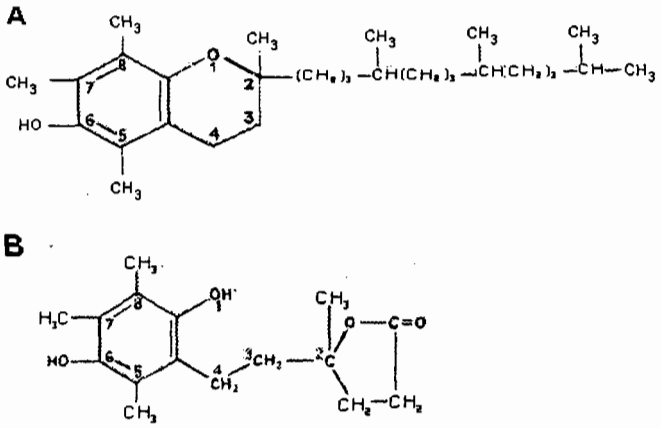

Figura 2. Fórmula estructural de la vitamina E (α-tocoferol), en su forma oxidada (A) y reducida (B).

b) Ácido Alfa-Lipoico (α-lipoato).

El antioxidante metabólico endógeno ácido α-lipoico (figura 3), es un metabolito de bajo peso molecular proveniente del ácido linoleico, está presente en el germen de trigo, la levadura de cerveza y las carnes rojas. Se absorbe en el intestino, cruza la barrera hemato-encefálica y se reduce a dihidrolipoato en el interior de las células cerebrales, luego se exporta al espacio extracelular donde debido a sus propiedades anfipáticas, se distribuye libremente en los tejidos para ejercer sus funciones antioxidantes (Packer y cols., 1995).

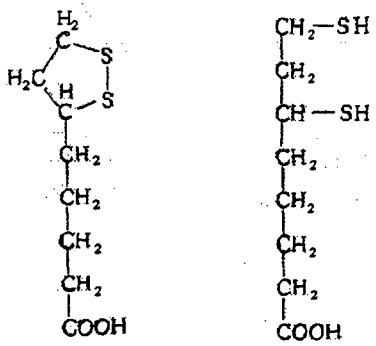

Figura 3. Fórmula estructural del ácido alfa-lipoico, en sus formas oxidada (A) y reducida (B).

El ácido α-lipoico posee un cromóforo tiol en su molécula, que actúa como un doble complejo redox (tiol-disulfuro), capaz de neutralizar a los radicales superóxido, peroxilo e hidroxilo; al ácido hipocloroso y al oxígeno libre (Matsugo y cols., 1996; Scott y cols., 1994). Normalmente el ácido α-lipoico y su forma reducida (ácido dihidrolipoico) actúan como potentes antioxidantes biológicos, inhiben la peroxidación de los fosfolípidos de membranas y bloquean la cadena oxidativa al neutralizar los RLO resultantes del metabolismo (Packer y cols., 1995). Además,

ejercen importantes efectos protectores en cerebros con isquemia-reperfusión global y focal, en la lesión por aminoácidos excitadores, en la disfunción mitocondrial, en las neuropatías diabéticas y en los errores innatos del metabolismo (Roy y cols., 1997; Susuky y cols., 1991).

El ácido α-lipoico puede actuar a través de los siguientes mecanismos: bloquear directamente la producción de radicales libres oxidantes mediados por la enzima superóxido dismutasa (Seaton y cols., 1996); y regenerar otros antioxidantes como las vitaminas C y E, el glutatión intracelular y la coenzima Q10, a través del reciclado redox (Roy y cols., 1997; Scott y cols., 1994; Murphy y cols., 1992; Scholich y cols., 1989). Específicamente el ácido dihidrolipoico inhibe directamente los radicales peroxilo, interrumpe la cadena oxidativa y puede incrementar la potencia antioxidante del ascorbato y la vitamina E, tanto en la fase acuosa, como en la hidrofóbica de la membrana (Kagan y cols., 1992).

1.5 Isquemia Cerebral y Respuesta Celular Glial (Microglia y Astrocitos).

Los cambios histológicos que resultan de la isquemia cerebral están acompañados por la reactividad de células cerebrales no excitables denominadas células gliales o neuroglia, las cuales se clasifican en 4 tipos: astrocitos, microglia, células ependimarias y oligodendrocitos.

Las células de **microglia**, son células ampliamente distribuidas por todo el sistema nervioso central (SNC), comprenden el 20% del total de la población glial (Lawson y cols., 1991). Su origen embrionario es mesodérmico (Ling y Wong, 1993), son consideradas los "macrófagos cerebrales" y las principales efectoras de la respuesta celular inmune, dada su capacidad fagocítica y citotóxica (Gerhmann y cols., 1995; Marty y cols., 1991).

Cuando se produce algún daño químico, isquémico o traumático sobre el tejido nervioso, se transforman y reciben el nombre de ***microglia activada*** (Gerhmann y cols., 1995; Marty y cols.,1991). Durante este estado producen peróxido de hidrógeno, óxido nítrico, interleucina 1 (IL-1), interleucina 6 (IL-6), factor de necrosis tumoral (TNF-α), interferón gamma (IFNγ) y proteinasas lisosomales, que promueven la apoptosis neuronal (Banati y cols., 1993; Cotton y Gilbert, 1987).

Histoquímicamente la microglia activada se reconoce por tener una mayor cantidad de residuos de α-D-galactosa en las glucoproteínas integrales de membrana, estos residuos de α-D-galactosa presentan afinidad por la isolectina B-4 extraída de la planta *Griffonia simplicifolia* (Riva-Depati y cols., 1994).

La microglia, además de encabezar la respuesta celular inmune primaria ante una lesión del tejido nervioso, activa también a los astrocitos, cuya función es regular y limitar la zona de daño generado por la respuesta inmune (Gerhmann y cols., 1995; Marty y cols., 1991).

Desde el punto de vista morfológico se han descrito cuatro tipos de células de microglia: 1) <u>ameboidea</u>, presente en la etapa perinatal y localizada en la sustancia gris (principalmente en el cuerpo calloso); 2) <u>ramificada</u> o microglia en reposo del adulto, que presenta un soma alargado con proyecciones muy delgadas; 3) <u>microglia activada no fagocítica</u>, situada en las áreas de lesión secundaria a transección nerviosa, se caracteriza por poseer un soma grande con escasas ramificaciones; y 4) <u>microglia activada fagocítica</u>, presenta un aspecto muy similar al de los macrófagos tisulares, con soma grande y brazos pseudopódicos gruesos, se le encuentra en las áreas de trauma, infección o necrosis neuronal (Gehrmann y cols., 1995; Riva-Depati y cols, 1994; Marty y cols, 1991).

Por otra parte, los **astrocitos** se clasifican en dos clases, fibrosos y protoplásmicos. Los primeros se localizan en la sustancia blanca, su citoplasma

sigue trayectos más o menos rectos con relativamente pocas ramificaciones; en cambio, los astrocitos protoplásmicos poseen abundantes ramificaciones citoplásmicas cortas y se localizan en la sustancia gris (Bignami-Dahl, 1976). Además de las funciones de sostén mecánico, los astrocitos intervienen activamente respondiendo ante cualquier tipo de lesión cerebral con cambios bioquímicos y morfológicos característicos (García-Estrada y cols., 1999). De esta manera circunscriben la zona de lesión y producen una barrera física entre el sitio dañado y el resto del parénquima nervioso. Además, intervienen en el mantenimiento de la barrera hemato-encefálica y la restauración de los circuitos neuronales dañados (Hozumi y cols., 1990); para ello, deben sufrir transformación morfológica (hiperplasia) y proliferación (hipertrofia) en respuesta a la lesión (Hozumi y cols., 1990; Topp y cols., 1989).

Entre las proteínas expresadas por los astrocitos durante la fase aguda de la lesión se encuentra la **proteína acídica fibrilar glial (GFAP)**, componente estructural de recambio lento de los filamentos intermedios del citoesqueleto astrocitario, necesaria para formar las prolongaciones astrocitarias estables (Weinstein y cols., 1991; Eng y Shiurba, 1988; Rier y Houle, 1988). La GFAP solamente se manifiesta en grandes cantidades como respuesta a una lesión y su expresión se mantiene por tiempo variable (Topp y cols., 1989). Por lo que, su detección por métodos inmunocitoquímicos se considera un indicador confiable de la activación astrocitaria producida por cualquier tipo de lesión.

1.6 Modelos Experimentales de Isquemia Focal.

Existen diferentes modelos experimentales para producir isquemia focal en roedores. Los más comúnmente utilizados son: la oclusión intrarterial de la arteria cerebral media (ACM) con un hilo de nylon; la obliteración transorbital de la ACM; la

fotocoagulación cortical y el embolismo arterial carotídeo con taponamiento de la ACM (Ter Hosrt,1997).

El modelo de *isquemia focal por embolismo* en ratas, producido por la introducción intravascular de un coágulo heterólogo que bloquea el dominio vascular de la ACM,es un procedimiento experimental cuya lesión resultante tiene grandes semejanzas con las que se presenta en los seres humanos cuando han sufrido una EVC. Por lo tanto, es el procedimiento de elección cuando se desea desarrollar un modelo de isquemia cerebral que sea cercano a lo real, donde incluso los mecanismos naturales del individuo para la disolución de coágulos (vía del plasminógeno) están presentes (Stroemer y cols., 1998, Lekieffre y cols., 1997)

Dada la disposición de las arterias cerebrales, la rama más afectada por los embolismos arteriales es la ACM que irriga las cortezas temporal-1, parietal-1, parietal-2, corteza motora (área de la extremidad anterior), así como algunas porciones del cuerpo estriado (ver figura 4) (Stroemer y cols., 1998). Tal y como se mencionó con anterioridad, la región CA1 del hipocampo es una de las áreas más susceptibles a cualquier tipo de isquemia (Kirino,1982), no obstante que recibe aporte sanguíneo proveniente principalmente de la arteria cerebral posterior.

1.7 Evolución Natural del Infarto Embólico.

La evolución natural de un infarto embólico sucede, según Morris y Schoene (1987), de la siguiente manera: durante las primeras *24 horas* se instaura la muerte neuronal por necrosis; entre las *48-72 horas*, la necrosis está firmemente establecida, ocurre el mayor grado de tumefacción (*edema*) del tejido adyacente dado que ha iniciado la disolución del coágulo y se presenta la reperfusión. Enseguida, *entre las 72 y 96 horas* comienza la extensión de la zona de infarto debido a la muerte neuronal apoptotica. En esta misma etapa la infiltración de

macrófagos y proliferación de microglia alcanza su punto máximo y la fase de destrucción neuronal llega a su fin. A partir de la *segunda semana*, la astrocitosis se hace más manifiesta comenzando con ello la etapa de organización, resolución y regeneración del tejido nervioso lesionado que puede proseguir por varias semanas (Morris y Shoene, 1987).

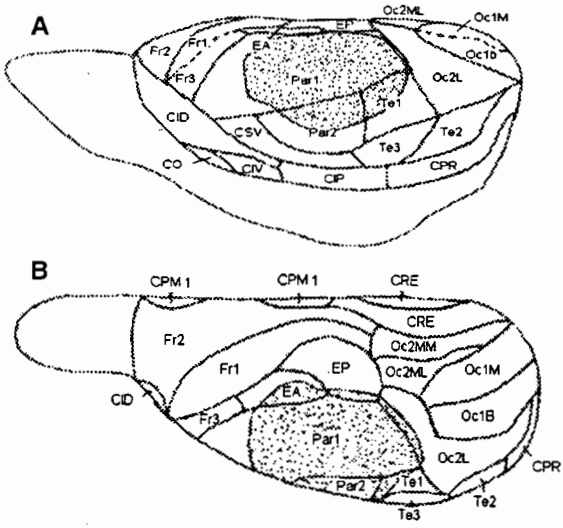

Figura 4. Áreas neocorticales de rata, vistas lateral (A) y dorsal (B). El dominio de la ACM se esquematiza con la zona sombreada. Abreviaturas: corteza prefrontal medial (CPM); corteza retroesplenial (CRE); corteza occipital (Oc); corteza parietal (Par); corteza temporal (Te); corteza frontal (Fr); corteza insular dorsal (CID),ventral (CIV), posterior CIP); corteza perirrinal (CPR); corteza orbital (CO); corteza sensorial visceral (CSV); extremidad anterior (EA); extremidad posterior (EP); campos monocular medial (MM), monocular lateral (ML), lateral (L), monocular (M) y binocular (B). Adaptado de Zilles (Stroemer y cols., 1998).

Los objetivos del manejo farmacológico de los trastornos isquémicos deben implicar los siguientes rubros: 1) incrementar la sobrevivencia de la población neuronal afectada; 2) reducir la muerte neuronal tardía; y 3) facilitar la reinervación hacia el tejido lesionado. La mayoría de los estudios al respecto se han realizado durante la llamada "ventana terapéutica", cuya duración va desde las primeras 3 h de reperfusión, hasta los seis días, dependiendo de si la isquemia es focal o global.

Entre los manejos experimentales que han demostrado cierta efectividad se encuentran: el uso de bloqueadores de los canales de calcio y sodio dependientes de voltaje (Warters,1992), la administración de antagonistas a receptores para neurotransmisores excitadores (Vornov y cols.,1994), terapia con agentes quelantes de hierro, algunos antioxidantes y compuestos bloqueadores de radicales libres (Toyoda y cols.,1997; Hall y Braughler,1993). Sin embargo, hasta la actualidad no se cuenta con ninguna estrategia farmacológica que sea plenamente exitosa para el manejo de los infartos cerebrales

Estudios *in vitro* han revelado efectos neuroprotectores de los ácidos α-lipoico y dihidrolipoico contra el daño nervioso directo e indirecto, hipóxico y, o excitotóxico (Müller y Krieglestein,1995). En estudios de isquemia cerebral global con ratas y ratones, el ácido α-lipoico administrado por vía subcutánea redujo el volumen del infarto; sin embargo, no mostró efectos cuando se aplicó intraperitoneal o en cisterna magna (Wolz y Krieglestein,1996). Por otra parte, Cao y Phillis (1995) encontraron que el ácido α-lipoico ejerce efectos citoprotectores en gerbils lesionados por isquemia-reperfusión global. Además, se ha propuesto que el ácido α-lipoico promueve la regeneración nerviosa (Roy y cols.,1997).

Por otra parte, se demostró que la administración intraperitoneal de vitamina E disminuye los efectos del daño oxidativo causados por una alteración del sistema de defensa antioxidante en ratas (Urano y cols., 1997). Sin embargo, en ratas con daño cerebral post-traumático, el antioxidante α-tocoferol no disminuye el edema vasogénico secundario, independientemente de los niveles séricos de vitamina E (Stoffel y cols., 1997). En contraparte van der Worp y cols. (1998), demostraron que las ratas alimentadas con una dieta carente de vitamina E presentan infartos de extensiones mayores, en comparación con aquellos animales con aportes nutricionales normales de vitamina E (62.7 mg/ kg). No obstante, van der Worp y su grupo no exploraron la posibilidad de administrar suplementos suprafisiológicos del antioxidante para analizar su impacto sobre la extensión del infarto.

Asimismo, se ha demostrado que la combinación de antioxidantes enzimáticos y no enzimáticos (ácido lipoico y vitamina E respectivamente), sinergiza la recuperación de la función cardíaca durante la reperfusión post-isquémica en modelos de infarto cardiaco en ratas (Haramaki y cols.,1995), pero no se tienen reportes de dichos efectos sinérgicos en modelos de isquemia cerebral, objetivo del presente estudio.

Por otra parte, la interacción entre las neuronas y las células gliales son importantes para determinar el daño ante un evento isquémico. Después de la isquemia cerebral *in vitro,* se produce una alteración en los astrocitos que puede afectar los mecanismos de recaptura del glutamato en adición al incremento de la liberación del neurotransmisor desde las vesículas presinápticas, esta inhibición de la recaptura de glutamato puede ser una de las causas del incremento de los niveles extracelulares de este neurotransmisor después de la isquemia (Rosenberg y Aizenman, 1989).

Se han identificado una serie de cambios morfológicos en los astrocitos y las células de microglia en cerebros de ratas lesionadas por isquemia (Eng y Shiurba, 1988). Una característica general es la correlación directa entre las regiones cerebrales vulnerables a isquemia y la inducción génica de las proteínas estructurales de astrocitos y microglia (Pantoni y cols.,1996).

Dos o tres días post-isquemia, la reacción astrocitaria decrece en las áreas que no muestran daño neuronal. En contraparte, la astrogliosis aumenta en las regiones vulnerables a isquemia, donde ha ocurrido la muerte neuronal (Eng L,1985; Lindsay,1986). Por lo tanto, el inmunomarcaje de astrocitos permite determinar con precisión las áreas cerebrales lesionadas.

Por otra parte, la microglia desempeña un papel importante en el proceso isquémico, ya que poseen la capacidad de liberar compuestos citotóxicos (Banati y cols.,1993). Además, tanto la reactividad como la proliferación microglial se elevan considerablemente una vez que el daño neuronal ha ocurrido (Eng L, 1985). Finsen y cols. (1993), han propuesto una relación estrecha entre la reactividad microglial y la magnitud del daño en el hipocampo isquémico de ratas.

Finalmente, existen diferentes métodos histológicos para evaluar las zonas de infarto en las regiones cerebrales, uno de ellos es la tinción con hematoxilina-eosina, que permite la diferenciación clara de las áreas infartadas con respecto a las sanas, por ello se utiliza como indicador para calcular el total del área afectada (van der Worp y cols., 1998).

PLANTEAMIENTO DEL PROBLEMA.

Las enfermedades vasculares cerebrales son importantes debido a su elevada frecuencia. Para atenuar sus efectos se han utilizado numerosos recursos farmacológicos, entre ellos el uso de compuestos antioxidantes; sin embargo, no existe un tratamiento único que haya resultado efectivo para inhibir los efectos nocivos inmediatos y tardíos. Respecto a éstos últimos, se ha propuesto que el incremento de las especies reactivas de oxigeno durante y después de la isquemia, producen muerte neuronal retardada, e incrementan la severidad del daño cerebral. Por esta razón, se evaluaron los posibles efectos protectores sobre el tejido nervioso, del ácido α-lipoico y la vitamina-E (antioxidantes potentes con acción sinérgica).

Mediante estudio inmunocitoquímico se analizó la respuesta de los astrocitos y las células de microglia en la zona de daño isquémico, ya que ambos tipos celulares desarrollan importantes funciones en el tejido cerebral lesionado, especialmente durante la primera semana posterior a la isquemia. Se determinaron los efectos de estos compuestos administrados por vía oral antes y después de provocar la isquemia, así como durante la etapa aguda postisquemia (7días), con el propósito de reducir la reactividad glial frente a la lesión isquémica, para contribuir a formar un microambiente cerebral propicio para la reinervación. Por lo tanto, de obtenerse resultados favorables, será posible disponer de un recurso terapéutico preventivo para atenuar la severidad del daño en pacientes.

HIPÓTESIS

Los antioxidantes ácido α-lipoico y la vitamina-E, disminuyen la reactividad astrocitaria y de células de microglia en el cerebro de ratas lesionadas por embolismo arterial.

OBJETIVO GENERAL

Determinar si la administración conjunta del ácido α-lipoico y la vitamina E induce efectos benéficos en el cerebro de ratas adultas lesionadas por embolismo isquémico, mediante modulación de la reactividad glial.

OBJETIVOS PARTICULARES

1. Practicar la evaluación neurológica de Lekieffre en los días 1, 3 y 7 después de la isquemia, con el propósito de identificar las alteraciones motoras resultantes y su evolución, en cada uno de los grupos de ratas controles y experimentales.

2. Realizar un análisis histopatológico descriptivo de la población neuronal asociada con las zonas del daño isquémico en la corteza cerebral, el hipocampo (CA1) y el cuerpo estriado de ratas controles y experimentales, a los siete días después de la isquemia.

3. Cuantificar la población de astrocitos y de las células de microglia, mediante un estudio inmunocitoquímico en las mismas regiones del cerebro lesionado a los 7 días post-isquemia.

4. Determinar la transformación morfológica de astrocitos y de las células de microglia resultante del daño isquémico, en corteza témporo-parietal, cuerpo estriado e hipocampo (CA1) al séptimo día post-isquemia.

4.1 Diseño Experimental

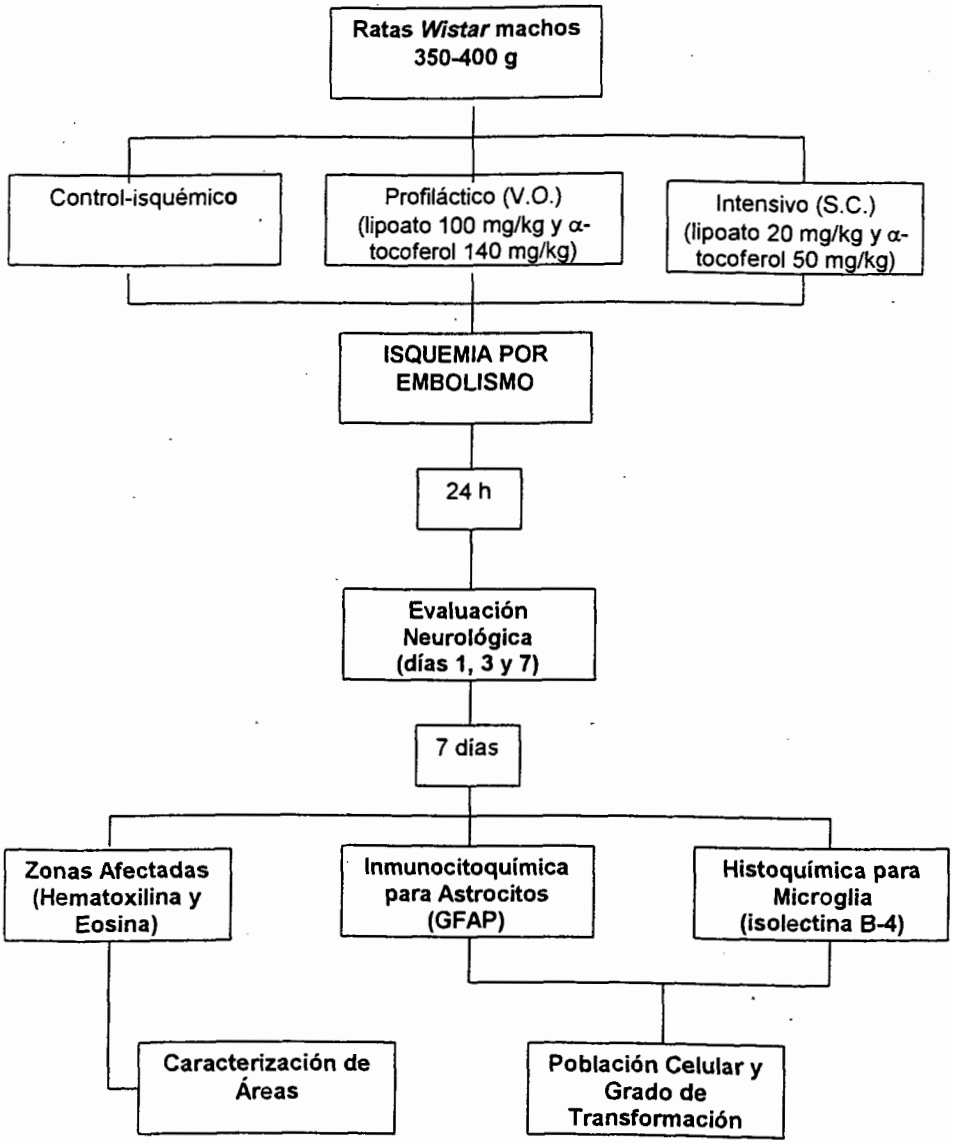

Sujetos Experimentales.

Se utilizaron ratas (*Rattus norvergicus*) macho jóvenes, variedad albina de la cepa *Wistar*, entre 350 y 400 g de peso, mantenidas en condiciones controladas de bioterio (ciclos de luz-obscuridad de 12 h, alimentadas con dieta balanceada para roedores y agua potable *ad libitum)*.Se formaron 3 grupos experimentales de 8 animales cada uno: 1) control; 2) tratamiento profiláctico (ácido α-lipoico 100 mg/kg por día y vitamina-E 140 mg/kg por día) durante 30 días, tiempo necesario para alcanzar niveles séricos constantes de alfa-tocoferol en al menos 200% del control (Stoffel y cols., 1997); 3) tratamiento intensivo (ácido α-lipoico 20 mg/kg y 50mg/kg de vitamina-E) (Cao y Phillis, 1995), la dosis total por día se dividió en 2 aplicaciones para ser inyectada por vía subcutánea cada 12 horas, iniciándose la medicación inmediatamente después de haberse realizado la isquemia. La zona en donde se aplicaron las inyecciones se inspeccionó diariamente con la finalidad de detectar la aparición de posibles complicaciones (infección, sangrado, etc.).

Ambos suplementos de antioxidantes se administraron de forma continua hasta el sacrificio de cada animal(7 días). El vehículo fue aceite de sésamo y su inocuidad sobre la reactividad glial cerebral en animales lesionados y frente a isquemia fueron demostrados en estudios previos realizados en este laboratorio.

4.2 Obtención del Émbolo.

Se siguió el procedimiento descrito por Sereghy y cols. (1993). Se anestesiaron ratas machos (donadores) con pentobarbital sódico intraperitoneal (45 mg /kg), y bajo previa asepsia y antisepsia de la región inguinal del animal, se incidió y disecó por planos hasta visualizar la arteria femoral. Se realizó una arteriotomia transversa y se introdujo un catéter No. 24 conectado a un tubo de polietileno con un diámetro interno de 0.86 mm. Se extrajo sangre, la cual se dejó coagular dentro del tubo durante 2 h a temperatura ambiente y posteriormente 22 h a 4° C. Transcurrido este tiempo se obtuvo

un coágulo retraído. Se cortó 1.5 cm del tubo y se colocó a la mitad de un sistema compuesto por 2 jeringas interconectadas entre sí por 2 mangueras de silicón de 30 cm llenas de solución estéril de NaCl al 0.9%. Mediante compresión alternada de los émbolos de las jeringas se extrajeron los coágulos; de esta manera se obtuvo un coágulo rico en fibrina y pobre en glóbulos rojos. Los animales donadores de émbolos no fueron incluidos en el estudio.

4.3 Isquemia Focal Cerebral.

Se anestesió a cada animal con una inyección intraperitoneal de pentobarbital (45 mg/kg). Se colocó en posición decúbito dorsal y con previa asepsia y antisepsia de la región, se incidió la región anterior de cuello a nivel de la línea media. Enseguida, mediante una disección por planos se disecaron la arteria carótida común derecha y sus ramas: carótida interna y carótida externa. Se electrocoagularon las arterias pterigopalatina, tiroidea superior y occipital (figura 5). A continuación, se realizó una arteriotomía transversa en la carótida externa, por la cual se introdujo 0.5 cm de un catéter No. 24 en dirección rostro-caudal al interior de la arteria. Se pinzó la carótida común y enseguida se introdujo el émbolo hasta la carótida interna en un lapso de 30 segundos, no se inyectaron más de 100 μl de solución fisiológica ni se mantuvo pinzada la carótida común por más de 45 segundos. Finalmente, se retiró el catéter, se electrocoaguló la arteria carótida externa y se efectuó cierre por planos.

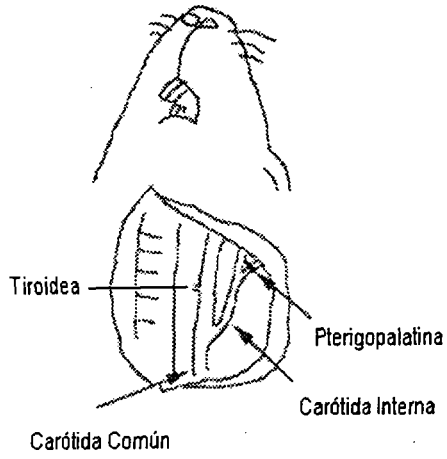

Figura 5. Dibujo esquemático del árbol carotídeo de la rata.

4.4 Evaluación del Grado de Recuperación Motora.

Examen Neurológico.

24h después de la embolización los animales fueron sometidos a examen neurológico mediante una escala descrita y validada por Lekieffre y cols. (1997), la cual considera 3 parámetros a evaluar: *deambulación, reflejo de retiro y extensión de las extremidades anteriores.* Para tal evaluación, los animales se colocaron en una arena de 60 x 60 cm y se permitió su libre deambulación durante 1 minuto. El desplazamiento normal y espontáneo fue valorado como cero puntos; la circunscripción de círculos amplios al deambular (el eje de desplazamiento se sitúa en la extremidad posterior del lado afectado) y, o acompañado de claudicación se consideró como 1 punto; en tanto que, la incapacidad para desplazarse y, o la circunscripción de círculos estrechos (el eje desplazamiento es la extremidad anterior del lado parético) se calificó con 2 puntos. El segundo análisis consistió en la evaluación del reflejo de retiro de las extremidades en respuesta a un pinzamiento leve en los dedos de cada extremidad; la flexión de la pata

se calificó como cero puntos, mientras que, la ausencia de respuesta se registró como 1 punto por cada extremidad. Finalmente, para evaluar el tercer parámetro (extensión), el animal fue suspendido y sujeto por la cola durante 1 minuto, se observó la presencia o ausencia de flexión en las extremidades anteriores: la flexión severa (porción distal de la pata en contacto con el tronco) se calificó con 2 puntos; la flexión moderada (porción distal de la pata despegada del cuerpo) se consideró como 1 punto; y la extensión de la extremidad como cero puntos para cada extremidad. La evaluación se realizó en los días 1, 3, 7 post-isquemia. La calificación mínima en esta prueba es cero (normal) y la máxima 6 (incapacidad motora total)

Al concluir el periodo de evaluación de la recuperación funcional los animales fueron sacrificados por perfusión intracardiaca, sus cerebros extraídos, cortados en vibratomo a 30 μm y, por último, teñidos con hematoxilina y eosina para determinar el sitio de la lesión. Se excluyeron aquellos datos obtenidos de animales que presentaron infarto cerebral en un sitio distinto al correspondiente del territorio irrigado por la arteria cerebral media, de esta manera, se evitaron confusiones en la interpretación de las pruebas conductuales.

Análisis Estadístico.

Para determinar las diferencias estadísticas entre las medias de los grupos se empleó la *U de Mann-Whitney*, con un nivel de significancia estadística de $p<0.05$.

4.5 Obtención y Procesamiento de Tejidos

Perfusión Intravascular.

Al finalizar las pruebas neurológicas las ratas se sacrificaron mediante perfusión intravascular para fijar sus cerebros; para ello, se les aplicó una dosis intraperitoneal de pentobarbital sódico (50 mg/kg). Se les practicó una toracotomía amplia para exponer el corazón. Se pinzó la arteria aorta torácica descendente. Se invadió el

corazón realizando un corte a nivel del ápex (ventrículo izquierdo). Se introdujo una cánula (aguja # 14 de punta roma) para alcanzar la arteria aorta ascendente, y se seccionó la aurícula derecha para permitir el drenaje de sangre y de soluciones. Se hicieron pasar durante 3 minutos 150 ml de una *solución lavadora* (0.9% NaCl, con 10,000 UI de heparina y 0.1% procaína); inmediatamente después, se pasaron 200 ml de *solución fijadora* (4% de paraformaldehído disuelto en amortiguador fosfato de sodio 0.1 M pH 7.4).

Al concluir la perfusión, se extrajo el cerebro completo y se fijó adicionalmente por inmersión en la misma solución fijadora a 4 °C durante 24 h. Posteriormente, en los tejidos fijados se hicieron cortes coronales de 50 μm de espesor con un vibratomo, los cuales fueron recolectados en amortiguador de fosfatos 0.1M. Todas las rebanadas fueron clasificadas y separadas para procesar algunas de ellas con las técnicas de imunocitoquímica y otras con hematoxilina y eosina.

4.6 Determinaciónde las Regiones Cerebrales Afectadas

Para establecer las áreas cerebrales afectadas por la isquemia, se realizaron cortes coronales de 50 μm de espesor con un vibratomo, desde *4.20 mm* (eminencia media) hasta *10.0 mm* de la línea interaural (quiasma óptico) según el atlas estereotáxico de la rata (Paxinos y Watson, 1986). Posteriormente, los cortes se colocaron directamente sobre un portaobjetos gelatinizado. Enseguida, para determinar las áreas cerebrales frecuentemente afectadas por la isquemia, los cortes se tiñeron con la técnica convencional de *Hematoxilina de Harris y eosina* (Estrada y cols., 1982).

Los sitios de infarto e isquemia se localizaron mediante la detección de las zonas teñidas pálidamente por la gran cantidad de células con citoplasma eosinofílico ("neuronas rojas") y la presencia de núcleos picnocíticos acidófilos; así como también por la presencia de estructuras carentes de núcleo (neuronas

"fantasmas") (Li y cols., 1998). Las regiones que presentaron estas características se cotejaron con el atlas estereotáxico (Paxinos Y Watson, 1986) para establecer la ubicación de la región anatómica correspondiente.

4.7 Análisis Inmunocitoquímico

Para el análisis inmunocitoquímico se realizaron cortes coronales de 50 μm de espesor con un vibratomo, desde *4.20 mm* (eminencia media) hasta *10.0 mm* de la línea interaural (quiasma óptico) según el atlas estereotáxico de la rata (Paxinos y Watson, 1986). Las rebanadas de tejido se colectaron en *solución amortiguador de fosfato salino (PBS) 0.1 M* (NaCl al 0.9% en amortiguador fosfatos 0.1 M). Los cortes fueron clasificados y se procesaron siguiendo la técnica inmunocitoquímica de flotación libre. Para evitar sesgos, el procesamiento de cortes obtenidos de animales controles y experimentales se realizó en paralelo durante todo el estudio.

4.8 Inmunocitoquímica para Identificación de Astrocitos

Para identificar astrocitos se utilizaron anticuerpos (ac) dirigidos contra la proteína acídica fibrilar glial (GFAP), componente principal de los filamentos intermedios presentes en las prolongaciones citoplásmicas de ellos. En tanto, que para identificar la transformación microglial se utilizó un marcaje histoquímico con isolectina-B4 obtenida a partir de *Griffonia simplicifolia* que tiene afinidad química por los residuos de α-D-galactosa de las glucoproteínas presentes en su membrana plasmática (Riva-Depati y cols., 1994).

Identificación de GFAP.

Los cortes se lavaron (2 x 15 min) con solución PBS 0.1M pH 7.4 con 0.1% de albúmina sérica bovina (Sigma A3059) y 0.05% de Tritón-X-100 (Sigma T6878) (*PBS-Tritón-Albúmina*). Se inactivaron peroxidasas endógenas mediante incubación en una

solución de metanol al 10% y peróxido de hidrógeno al 0.3% disuelta en PBS-Tritón-Albúmina durante 10 min. Se hicieron lavados (2 x 15 min) con PBS-Tritón-Albúmina.

Con el fin de bloquear toda la inmunorreactividad inespecífica tisular se incubaron los tejidos durante 1.5 a 2 h a temperatura ambiente en una solución compuesta por 10% de suero normal de cerdo, glicina 0.2 M, D-L-lisina 0.2 M, disueltas en PBS-Tritón-Albúmina (amortiguador de inmuno), se hicieron lavados (2 x 15 min) en la misma solución y se incubaron los tejidos toda la noche a 4 °C en el anticuerpo (ac) primario; compuesto por *IgG* generadas en conejo contra GFAP de bovino (*Dako Z334)* a dilución de 1:800, disuelto en PBS-Tritón-Albúmina con 5% de suero normal de cerdo. Se hicieron lavados (2 x 15 min) y los tejidos se incubaron durante 2 h con el ac. secundario biotinilizado (*IgG generadas en cabra contra IgG de conejo, Vector BA-2000*) a dilución de 1:250, en amortiguador de inmuno y 5% suero de cerdo; se hicieron lavados (2 x 15 min) y se continuó la incubación en un compuesto de Avidina-Biotina (ABC estándar. Vector PK-4000), *disuelto* en la misma solución a dilución 1:200 durante 2 h a temperatura ambiente en la oscuridad. Se lavaron los tejidos (2 x 15 min). Para visualizar el producto de reacción se incubaron los cortes en 0.07% de 3´3-diaminobencidina (Sigma D7679) y 0.01% H_2O_2 disueltos en Tris pH 7.6, durante 5-10 minutos hasta que se observó una coloración marrón-obscura. Finalmente, se detuvo la reacción mediante lavados con PBS 0.1 M pH 7.4.

Los cortes fueron montados en portaobjetos con *Entellan* (*Merck*) para su estudio con microscopia de luz en un analizador de imágenes (*Leica Q5001W Imaging Workstation*).

4.9 Inmunocitoquímica para Identificación de Microglia.

Primero se inactivaron peroxidasas endógenas durante 10 min con 10% de metanol y 0.3% de peróxido de hidrógeno en PBS-Tritón-Albúmina durante 10 min. Posteriormente, se incubaron los tejidos durante 1.5 a 2 h en una solución

bloqueadora (glicina 0.2 M, D-L-lisina 0.2 M, disueltas en amortiguador de inmuno). Para incrementar la afinidad química de las lectinas, las muestras se incubaron durante 10 minutos en una solución catiónica ($CaCl_2$ 0.1 mM, $MgCl_2$ 0.1 mM, MnCl 0.1 mM, disueltas en PBS 0.1M pH 7.4). Los tejidos se incubaron en *isolectina-B4 marcada con biotina* (*Sigma L-2140*), en dilución 1:100 en amortiguador de inmuno, durante toda la noche a 4 °C. Después, se incubó con complejo ABC estándar (Vector PK-4000) a dilución 1:250 durante 2 h en la oscuridad. La reacción se reveló con 0.07% de 3´3-diaminobencidina y 0.01% de H_2O_2 disueltos en Tris pH 7.6, durante 10-15 minutos hasta que se desarrolló una coloración marrón-obscura. Entre cada una de las etapas descritas se hicieron 2 lavados de 15 minutos con el mismo amortiguador de inmuno. Al finalizar el revelado, los tejidos se lavaron con PBS 0.1 M (2 x 10 min) y fueron montados en portaobjetos con *Entellan (Merck)* para su análisis morfológico cuantitativo en el sistema automatizado (*Leica Q5001W*).

4.10 Análisis Morfométrico.

Los cortes inmunoteñidos fueron analizados con microscopía de luz a 400 aumentos. Se cuantificó la densidad numérica de microglia y astrocitos en las regiones con infarto: *corteza témporo-parietal* y *cuerpo estriado* (figuras *6*); y en el hipocampo, cuya área CA1 es particularmente sensible a isquemia (figura 7) (Ter Horst y Postigo, 1997). De cada grupo experimental se contabilizaron 36 campos visuales por región por rata (n =3). La cuantificación del número de células se realizó en un mismo plano de foco del corte y. cada campo visual correspondió a 738,982 μm^2 de superficie.

El análisis de la *transformación* de las imágenes inmunorreactivas para GFAP se realizó con las células y sus prolongaciones visibles en un mismo plano focal mediante una rejilla estereológica, siguiendo el método de cuantificación de puntos modificado de Weibel (Luquín, 1995). La rejilla de prueba consistió en 5 círculos concéntricos con una distancia entre cada círculo de 89.85 μm, el núcleo del astrocito se fijó en el centro

de la rejilla y se cuantificó el número total de puntos en los que las prolongaciones celulares de los astrocitos intersectaron con las líneas de la rejilla de prueba (*ver figura 8*). La cuantificación se realizó a 400 aumentos.

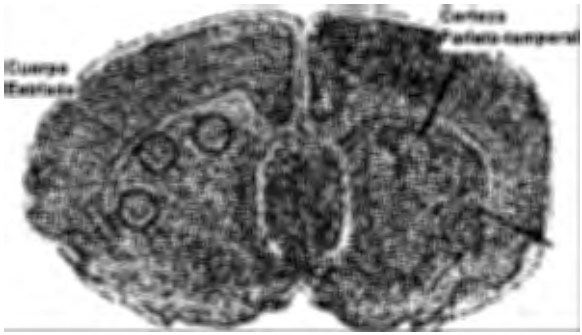

Figura 6. Corte coronal del cerebro de rata que ilustra las zonas estudiadas. Los círculos indican las zonas exploradas en la región del cuerpo estriado. El área de corteza parieto-temporal se exploró en su totalidad (delimitada entre líneas). Las coordenadas del corte corresponden a *9.7 mm* de la línea interaural y *0.7 mm* del bregma (Paxinos y Watson, 1986).

Figura 7. Corte coronal del cerebro de rata donde se muestra la zona CA1 del hipocampo analizada (entre líneas). Las coordenadas corresponden a *5.20 mm* de la línea interaural y *-3.80 mm* del bregma (Paxinos y Watson, 1986).

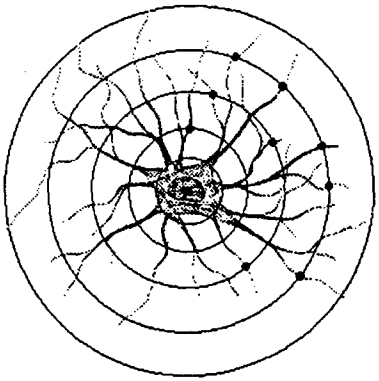

Figura 8. Diagrama del método de cuantificación utilizado mediante el uso de una rejilla estereológica. En el centro de ésta se posicionó el soma de cada astrocito y se registró el número de intersecciones resultante entre las prolongaciones citoplasmáticas astrocitarias y los círculos concéntricos, *x 400*.

Para las células de microglia seguimos un método semejante al de círculos concéntricos utilizado para astrocitos (figura 8); los núcleos de células de microglia se colocaron en el círculo central de esta gratícula y se cuantificó el número total de intersecciones de las prolongaciones celulares de la microglia con las líneas de la rejilla de prueba *x 400*.

Normalización de los Datos.

En todos los análisis morfométricos de astrocitos y microglia, los resultados obtenidos fueron normalizados, es decir, el valor obtenido del lado isquémico se dividió entre el valor obtenido del lado sano, así obtuvimos un índice de proporcionalidad que nos señaló la magnitud del incremento del parámetro evaluado. Este procedimiento nos permitió eliminar sesgos en cuanto a la variabilidad morfológica y poblacional de cada individuo experimental.

Análisis Estadístico.

Para el estudio morfométrico, se utilizó el método estadístico de *ANOVA* de una sola vía seguida de la prueba *post-hoc* Bonferroni para comparaciones individuales de medias con un nivel de significancia estadística de $p<0.05$.

5.1 Efecto de los Antioxidantes sobre la Evolución Natural del Infarto.

Respecto al manejo con vitamina-E y ácido α-lipoico, no se observó ninguna complicación asociada a la administración oral prolongada ni a la administración subcutánea intensiva de ambos antioxidantes.

Después de la embolización cerebral transcarotídea, algunos animales murieron en el transcurso de las 24 h post-isquemia, mismos que no fueron incluidos en la estadística de morbilidad de este estudio. Las causas de defunción fueron edema cerebral temprano con compresión del tallo cerebral que originó coma y posteriormente la muerte.

La evolución natural del infarto se modificó de manera benéfica con el tratamiento antioxidante, puesto que la tasa de mortalidad más elevada fue aquella del grupo control (33%), contra 27% del grupo intensivo y 10% del profiláctico. La causa de los decesos se atribuyó al edema cerebral tardío (post-reperfusión) que ocurre en el transcurso de 48 a 72 h post-infarto.

5.2 Evaluación de las Zonas Afectadas.

La tinción con hematoxilina y eosina (H y E) permitió la clara identificación de las zonas lesionadas por infarto. Se analizaron un total de 15 cerebros, en el 100% de los casos la zona isquémica afectó el territorio de la arteria cerebral media, con ello se lesionaron simultáneamente 2 porciones cerebrales: corteza y subcorteza (figura 9). Los infartos corticales (100% de los casos) se limitaron a las porciones témporo-parietales; en tanto que, los infartos subcorticales (35% de los casos) sólo involucraron al núcleo caudado (cuerpo estriado).

Figura 9. Corte coronal de cerebro de rata teñido con H y E. Se observa zona infarto en color oscuro a nivel de la corteza parieto-temporal derecha (flecha). Coordenadas: interaural 4.48 mm y bregma -4.52 mm (Paxinos y Watson, 1986).

5.3 Evaluación del Grado de Recuperación Motora

A las 24 h post-isquemia, todos los animales se sometieron a la prueba neurológica de Lekieffre. Ambos grupos tratados (intensivo y profiláctico) con ácido α-lipoico y vitamina-E presentaron en general, una mejor recuperación en la función locomotora que aquellos del grupo control; sin embargo, el análisis estadístico únicamente reveló diferencias entre los grupos control y profiláctico (gráfica 1). Las medias de las calificaciones ± su error estándar (E.S.) fueron: grupo control 3.5 ± 0.37, intensivo 2.8 ± 0.43, y profiláctico 1.84 ± 0.29 ($p<0.05$).

5.4 Análisis Inmunocitoquímico de Astrocitos.

a) Estudio Cuantitativo Poblacional.

Todas las ratas fueron sacrificadas por perfusión intravascular al séptimo día post-isquemia. De los cerebros fijados se hicieron los cortes en vibratomo para seleccionar las áreas de interés, se procesaron las muestras para detectar astrocitos (figura 10) y microglia inmunoreactivos (figura 11). En las preparaciones se cuantificó el número de células de ambas estirpes a 400 aumentos mediante el método de rejilla estereológica de Weibel. Los datos recabados del computo de la población

astrocitaria en corteza parieto-temporal, CA1 del hipocampo y cuerpo estriado de los tres grupos, control y experimentales, fueron normalizados y mostraron una variabilidad numérica astrocitaria según la región examinada (gráfica 2). La *media normalizada* del número de astrocitos /campo (1 campo =738,982 μm^2) en *corteza parieto-temporal* del grupo control fue de 1.32 ± 3.1 $x10^{-2}$, a diferencia del grupo intensivo en donde la media disminuyo a 1.06 ± 2.3 $x10^{-2}$ ($p<0.05$) y finalmente, el grupo profiláctico en donde la media fue de 1.14 ± 2.7 $x10^{-2}$ ($p<0.05$), esto indica la presencia de menor astrogliosis en la corteza cerebral de los grupos tratados con antioxidantes. En el *cuerpo estriado* también se observó una menor reactividad astrocitaria en los grupos suplementados con vitamina-E y ácido α-lipoico (grupo intensivo =1.07 ± 3.6 $x10^{-2}$ y grupo profiláctico =1.08 ± 2.8 $x10^{-2}$) en comparación al grupo control (1.14 ± 3 $x10^{-2}$); sin embargo, el análisis estadístico de las medias de los grupos no mostró diferencias significativas. Por último, la región *CA1 del hipocampo* no mostró cambios significativos en la astrogliosis entre ninguno de los 3 grupos: control =1.17 ± 3.6 $x10^{-2}$, intensivo =1.11 ± 2.3 $x10^{-2}$ y profiláctico 1.14 ± 2.4 $x10^{-2}$ ($p>0.05$).

Figura 10. Astrocitos inmunopositivos a GFAP de la corteza témporo-parietal de rata en los grupos control (A), intensivo (B) y profiláctico (C). Es notable el incremento en la población celular del grupo control vs. experimentales. Amplificación x200.

Figura 11. Histoquímica con isolectina-B4 para marcaje de células de microglia de la corteza témporo-parietal en los grupos control (A), intensivo (B) y profiláctico (C). Se distingue el marcaje intenso en el primer grupo que permitió identificar un mayor número de células. Amplificación x200.

b) Estudio de Transformación Morfológica.

Los resultados de la cuantificación del grado de transformación astrocitaria (entendida como los cambios en el número de intersecciones citoplasmáticas), en los tres grupos se muestran en la gráfica 3. El análisis morfométrico del número normalizado de intersecciones citoplásmicas astrocitarias en la *corteza parieto-temporal* de las ratas controles (1.27 ± 0.03) no mostró diferencias estadísticamente significativas con respecto a los grupos tratados (intensivo =1.27 ± 0.03 y profiláctico =1.18 ± 0.02). Un fenómeno similar fue observado en el análisis del *cuerpo estriado*: grupo control =1.1 ± 0.04, intensivo =1.10 ± 0.04 y profiláctico =1.17 ± 0.045 ($p>0.05$). En contraste, el grado de transformación que presentaron los astrocitos en la zona *CA1 del hipocampo* del grupo control (1.21 ± 0.03) fue mayor que el de ambos grupos experimentales: intensivo (1.1 ± 0.03) y profiláctico (1.17 ± 0.045). El análisis estadístico en esta zona reveló diferencias significativas de ambos grupos experimentales con respecto al control ($p<0.05$), sugiriendo la presencia de menor cantidad de astrocitos reactivos.

5.5 Análisis Inmunocitoquímico de Microglia.

a) Estudio Cuantitativo Poblacional.

De forma similar al análisis numérico de los astrocitos, la cuantificación de las células de microglia en *corteza parieto-temporal* de ratas controles ($1.18 \pm 2.2 \times 10^{-2}$), mostró diferencias significativas ($p<0.05$) en la densidad de población microglial normalizada con respecto al grupo intensivo ($1.06 \pm 1.8 \times 10^{-2}$) y al profiláctico ($1.02 \pm 2.7 \times 10^{-2}$)(gráfica 4). Por otra parte, en los resultados obtenidos en el *cuerpo estriado* también se encontraron diferencias significativas entre el grupo control ($1.28 \pm 2.2 \times 10^{-2}$) y el profiláctico ($1.11 \pm 2.3 \times 10^{-2}$); sin embargo, el tratamiento intensivo ($1.22 \pm 3.6 \times 10^{-2}$) no mostró diferencias con respecto al control ($p>0.05$). Finalmente, la respuesta microglial en la región CA1 del hipocampo no mostró diferencias estadísticamente significativas entre ninguno de los tres grupos: control $=1.08 \pm 1.4 \times 10^{-2}$, intensivo $=1.03 \pm 1.5 \times 10^{-2}$ y profiláctico $=1.04 \pm 2.6 \times 10^{-2}$. Esto indica que la población de microglia sólo se modificó en las zonas directamente involucradas con la zona de infarto.

b) Estudio de Transformación Morfológica.

Con el análisis regional de las células de microglia de la *corteza témporo.parietal*, se observaron diferencias entre el grupo de ratas control $=1.02 \pm 0.04$, con el profiláctico $=1.16 \pm 0.03$ ($p<0.05$); en contraparte, a lo observado con el grupo intensivo $=1.08 \pm 0.03$ ($p>0.05$). Los resultados del análisis en el *cuerpo estriado* no mostraron diferencias en el número normalizado de intersecciones citoplásmicas, donde la media del grupo control fue 1.14 ± 0.04, del intensivo 1.11 ± 0.04 y del profiláctico 1.05 ± 0.04. Finalmente, los resultados obtenidos en la región *CA1* del *hipocampo* fueron: grupo control $=1.20 \pm 0.04$, intensivo $=1.30 \pm 0.05$ ($p>0.05$) y profiláctico $=1.21 \pm 0.06$ ($p>0.05$). Nuevamente los cambios se limitaron a las zonas involucradas directamente con la lesión isquémica.

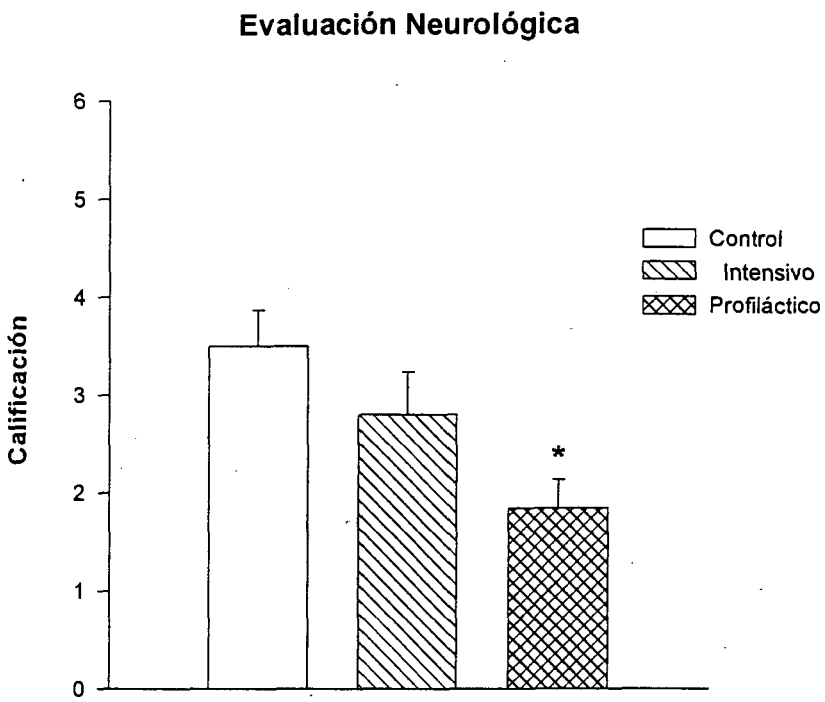

Gráfica 1. Resultados de la evaluación neurológica de Lekieffre durante los días 1,3 y 7 post-isquemia. El gráfico muestra la media ± error estándar (E.S.) de las calificaciones de los 3 grupos, obtenidas en el transcurso de los 7 días evaluados. El grupo con tratamiento profiláctico presentó en general una mejor evolución neuromotriz que los restantes (control y profiláctico).

* Indica diferencias significativas. U de Mann-Whitney ($p<0.05$).

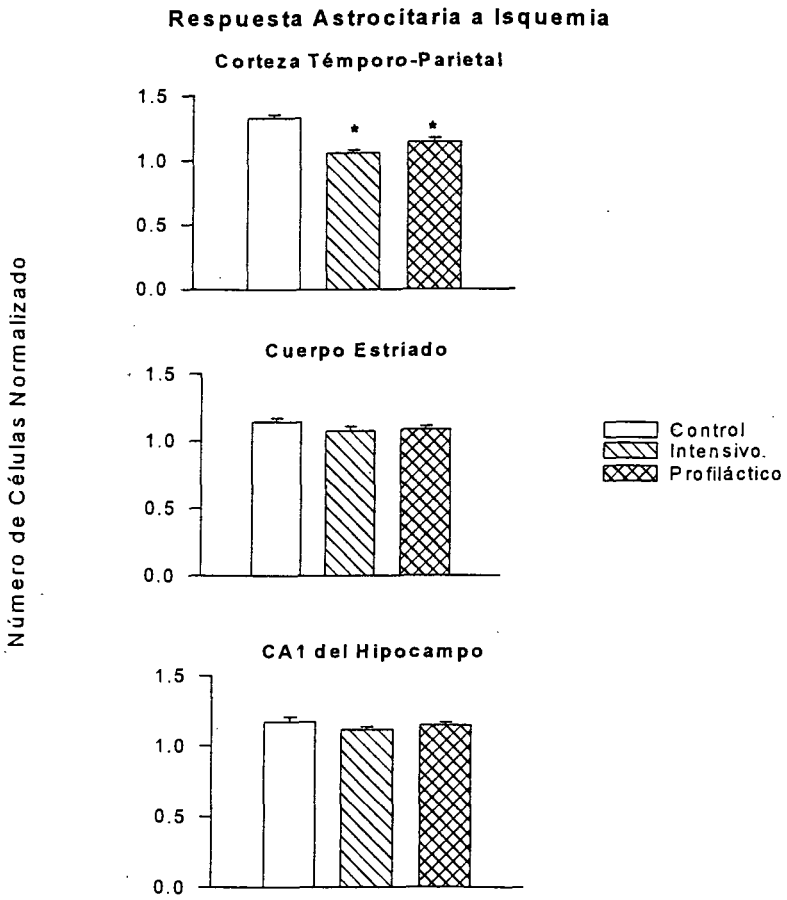

Gráfica 2. Cuantificación normalizada del número de astrocitos GFAP inmunopositivos al séptimo día post-isquemia. En la corteza parieto-temporal del grupo control se encontró un mayor número que en los 2 grupos tratados con antioxidantes. Las barras muestran las medias de los grupos ± E.S.

* Indica diferencias estadísticamente significativas con respecto al control. ANOVA-Bonferroni ($p<0.05$).

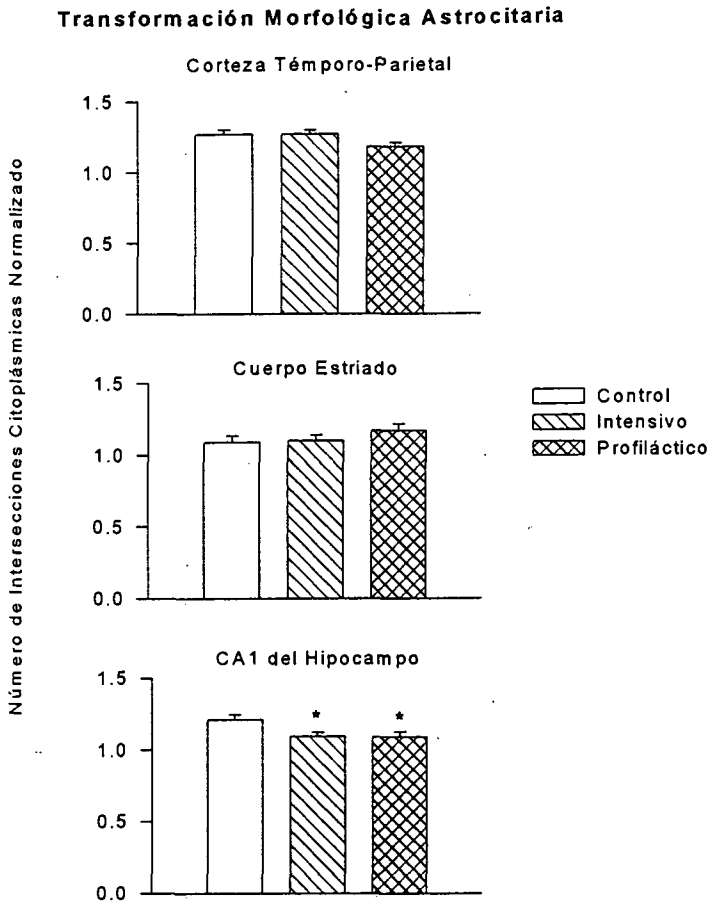

Gráfica 3. Transformación morfológica astrocitaria mediante registro del número de intersecciones citoplasmáticas a los 7 días post-isquemia. Únicamente en el hipocampo se observaron diferencias en la transformación citoplasmática entre ambos grupos experimentales y el control. Las barras muestran la media ± E.S. de los grupos.

* Indica diferencias estadísticamente significativas del grupo control vs. experimentales ANOVA-Bonferroni ($p<0.05$).

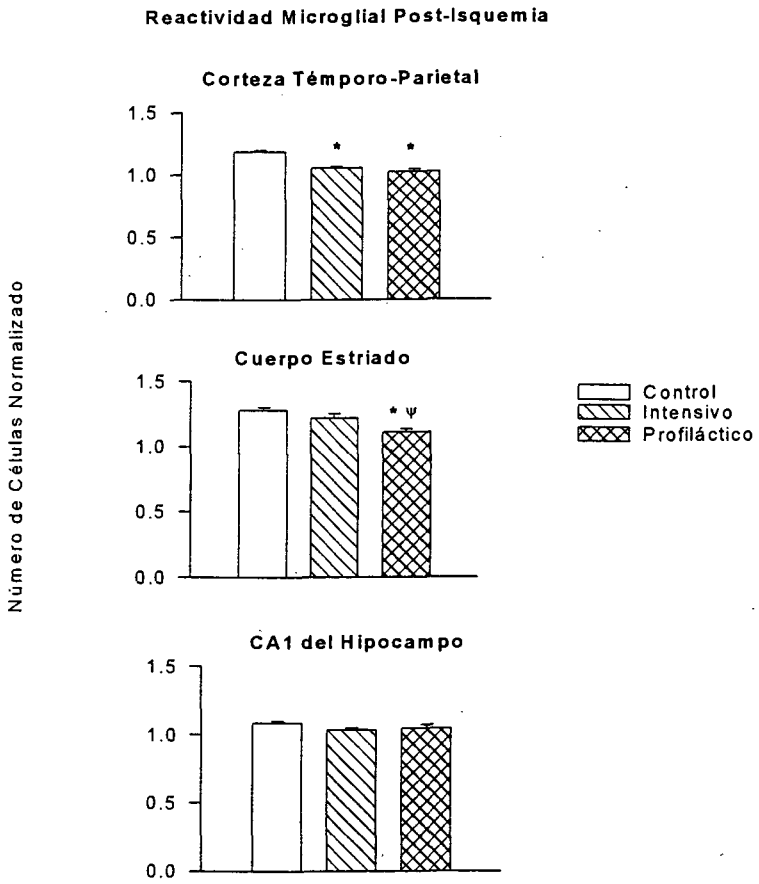

Gráfica 4. Número de células de microglia (datos normalizados) a los 7 días post-isquemia. En la corteza témporo-parietal y el cuerpo estriado del grupo control se observó mayor cantidad de células de microglia con respecto a alguno de los grupos experimentales. Las barras corresponden a la media ± E.S.

* indica diferencias del grupo control vs. experimentales. ANOVA-Bonferroni ($p<0.05$).

ψ indica diferencias entre ambos grupos experimentales. ANOVA-Bonferroni ($p<0.05$).

Transformación Morfológica de las Células de Microglia

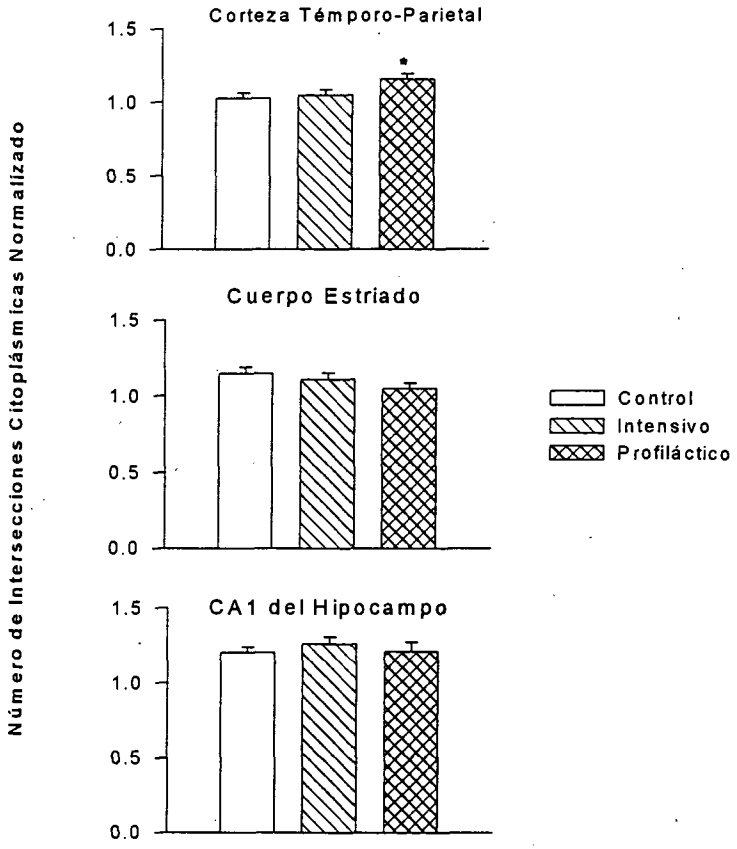

Gráfica 5. Número normalizado de intersecciones citoplásmicas de células de microglia a los 7 días post-isquemia. De las tres regiones analizadas, sólo en la corteza parieto-temporal se observan cambios significativos en el grado de transformación citoplásmica. Las barras indican la media ± E.S. de los grupos.

* indica diferencias estadísticamente significativas entre el control vs. profiláctico. ANOVA-Bonferroni (p<-05).

6.1 Evaluación Neurológica.

El modelo de isquemia focal por embolismo arterial, resulta bastante adecuado para evaluar la respuesta glial, dada su similitud con el proceso mórbido que ocurre normalmente en humanos (Schroeter y cols., 1997; Pantoni y cols., 1996). Ante este tipo de lesión, la vulnerabilidad de cada una de las regiones cerebrales afectadas por la interrupción del flujo sanguíneo es diferente y únicamente se afecta de manera constante la corteza témporo-parietal (Stroemer y cols., 1998). Esto quedó demostrado con los resultados obtenidos con las tinciones de hematoxilina y eosina, que delimitaron las zonas de infarto a la corteza témporo-parietal y sólo en ocasiones al núcleo caudado del cuerpo estriado.

La distribución topográfica de las lesiones explica las alteraciones motoras observadas, y en este caso, la escala neurológica de Lekieffre representó un buen parámetro de evaluación neuromotriz cuyas calificaciones guardan relación inversamente proporcional a la magnitud del daño (Stroemer y cols., 1998, Lekieffre y cols., 1997). Al respecto, los resultados de la evaluación neurológica mostraron que únicamente el tratamiento profiláctico con ácido α-lipoico y vitamina-E, mejoró el impacto final del infarto sobre el déficit locomotor de los animales, que se traduce en un menor daño neurológico. En contraparte, los animales que recibieron tratamiento intensivo no mostraron mejoría significativa. Este fenómeno seguramente se debe a que la disolución de coágulo demora más de 36 h (Morris y Shoene, 1987), este tiempo es crítico para la sobrevida neuronal y podría explicar la ausencia de mejoría significativa en el grupo sometido a tratamiento intensivo, ya que durante ese lapso el tejido cerebral lesionado no recibió el aporte de antioxidantes por vía sanguínea. Por otra parte, el efecto neuroprotector observado con la administración profiláctica de vitamina-E y ácido lipoico probablemente se debió a que el tiempo de administración

de los antioxidantes (30 días pre-isquemia), permitió alcanzar niveles séricos y tisulares adecuados de vitamina-E y ácido α-lipoico (Stoffel y cols., 1997).

6.2 Corteza Témporo-Parietal.

La respuesta astroglial observada en la corteza parieto-temporal mostró cambios favorables en los 2 grupos tratados con antioxidantes, en ambos casos, la respuesta poblacional astrocitaria mostró incrementos menores que los observados en el grupo control. No obstante, el grado de transformación celular no mostró diferencias signifcativas entre los grupos. Como se mencionó antes, el incremento en la inmunorreactividad de GFAP solamente se manifiesta en grandes cantidades como respuesta a una lesión, y es proporcional a la magnitud de la lesión (Rosengren y Haglid, 1989; Topp y cols., 1989); por esta razón, su detección por métodos inmunocitoquímicos se considera un indicador confiable de la activación astrocitaria (Weinstein y cols., 1991; Eng y Shiurba, 1988). Por lo tanto, el tratamiento antioxidante contribuyó a reducir la inmunorreactividad astrocitaria y la magnitud de la cicatriz glial de esta región, lo que sugiere que la extensión del daño fue menor en aquellos animales que recibieron el tratamiento antioxidante; además, una cicatrización glial de poca magnitud favorece el restablecimiento temprano de los circuitos neuronales dañados (Hozumi y cols., 1990), esto podría traducirse en un microambiente más favorable para la remodelación nerviosa en respuesta al tratamiento con vitamina-E y ácido α-lipoico.

De forma similar a los hallazgos astrocitarios, la respuesta microglial en esta región fue menor en los grupos tratados con ácido lipoico y vitamina-E. Esto quedó demostrado con el análisis cuantitativo poblacional; de hecho, el tratamiento profiláctico con ambos antioxidantes se relacionó con incremento en el número de intersecciones citoplásmicas. Esto sugiere que una menor cantidad de células de

microglia pasaron de la forma ramificada o dehiscente (en reposo) a la forma ameboidea (activada fagocítica) (Gehrmann y cols., 1995).

La presencia de microglia fagocítica con un elevado potencial citotóxico resulta perjudicial para el tejido nervioso (Banati y cols., 1993; Cotton y Gilbert, 1987). Por lo tanto, encontrar menor cantidad de células de microglia y, o con características dehiscentes, lo hemos considerado como un indicador indirecto de una lesión cortical de consecuencias menores en aquellos animales que recibieron vitamina-E y ácido α-lipoico.

6.3 Cuerpo Estriado.

Los hallazgos histológicos en cuerpo estriado, no revelaron cambios en la densidad poblacional y la transformación astrocitaria; sin embargo, el análisis cuantitativo de las células de microglia sí mostró diferencias en el grupo con tratamiento profiláctico. Esto sugiere, aunque menos contundentemente en comparación a la corteza, que los animales tratados durante 30 días con ambos antioxidantes desarrollaron infartos de menor repercusión que aquellos de los 2 grupos restantes. No obstante, hay que recordar que con este modelo de isquemia focal por embolismo, la única porción del cuerpo estriado que se afecta es el núcleo caudado (Stroemer y cols.,1998); además, en esta zona la lesión se correlaciona con cambios en el aporte sanguíneo a través de colaterales, su presencia es inconstante y es relativamente pequeña (1 ó 2 campos microscópicos aproximadamente) (Stroemer y cols.,1998). En nuestro trabajo se confirmaron estos datos, y quizá la variabilidad en el tamaño y desarrollo de la lesión a este nivel, generó cierto grado de sesgo en los mismos, lo que explicaría los hallazgos histológicos obtenidos. Lamentablemente, en la actualidad no se cuenta con algún modelo de isquemia focal que afecte en su totalidad al cuerpo estriado y permita el estudio pleno de los fenómenos morfológicos que en él suceden; sin embargo, nuestras observaciones

sugieren la presencia de cambios moderados aunque importantes, en la reactividad microglial de esta zona como respuesta al tratamiento con antioxidantes.

6.4 CA1 del Hipocampo.

Con este modelo de isquemia focal por embolismo, el hipocampo quedó excluido de lesión; sin embargo, se incluyó en el estudio por ser reconocido como una de las áreas más sensibles a isquemia (Ter Horst,1997). A este respecto, los hallazgos histológicos no mostraron cambios significativos en cuanto a la reactividad microglial y la densidad de población astrocitaria -indicadores indirectos de lesión- (Gehrmann y cols., 1995; Riva-Depati y cols, 1994; Rosengren y Haglid, 1989; Topp y cols., 1989). A pesar de la ausencia de lesión, el análisis morfométrico reveló una menor transformación citoplasmática astrocitaria en ambos grupos de animales tratados con antioxidantes. En este caso como en otros, la presencia de cambios morfológicos en los astrocitos del grupo control sin modificación en su número, no necesariamente indica lesión (Eng,1985); en cambio, parece sugerir la presencia de reorganización citoplasmática para incrementar el área de membrana y con ello el intercambio de moléculas, principalmente neurotransmisores excitadores -ej. glutamato- (Lindsay,1986). Sin embargo, con las metodologías implementadas en el presente proyecto esto no se puede confirmar que clase de activación sucedió en astrocitos y células de microglia, pero plantea nuevas interrogantes que ameritan ser investigadas en futuros trabajos para comprender la respuesta de estas estirpes celulares a los efectos protectores de los antioxidantes analizados.

En resumen, la intervención terapéutica después de una isquemia cerebral resulta importante, el objetivo principal es reducir el volumen del infarto cerebral, mejorar las alteraciones funcionales y favorecer las condiciones del microambiente para la remodelación del tejido cerebral. Así, el *tratamiento profiláctico* con vitamina-E y ácido α-lipoico demostró su utilidad para facilitar la recuperación motora post-

infarto; asimismo, esta mejoría funcional se correlacionó con el desarrollo de infartos cerebrales de menor severidad, que indica la presencia de un efecto benéfico neuroprotector frente a los procesos isquémicos obtenido con la mezcla de ambos antioxidantes. Esto concuerda con otros reportes, en los cuales se estudió separadamente el efecto neuroprotector del ácido lipoico (Wolz y Krieglestein,1996; Cao y Phillis, 1995) y de la vitamina-E (Stoffel y cols.,1997; van der Worp y cols. 1998) aunque en ninguno de ellos se estudió la correlación histológica-funcional que en este trabajo se presenta. Por otra parte, el *tratamiento intensivo* con vitamina-E y ácido α-lipoico parece no beneficiar significativamente la restitución funcional motora a corto plazo, pero los hallazgos histológicos indican la presencia de lesiones isquémicas con menor respuesta cicatricial glial, que quizá en el largo plazo pudieran favorecer la restitución con mayor rapidez de los circuitos neuronales dañados (Hozumi y cols., 1990), lo que sugiere un efecto potencialmente benéfico del tratamiento antioxidante; sin embargo, esto deberá ser confirmado con otros trabajos donde la ventana temporal de evaluación post-isquemia se amplíe y se analice la remodelación neuronal.

CONCLUSIONES EXPERIMENTALES.

El tratamiento profiláctico con ácido alfa-lipoico y vitamina-E tiene efectos benéficos sobre la recuperación funcional motora de ratas con isquemia cerebral focal por embolismo.

El tratamiento intensivo con vitamina-E y ácido a-lipoico no benefició la recuperación funcional de animales lesionados por isquemia focal embólica.

La administración intensiva y profiláctica de ácido a-lipoico y vitamina-E se relaciona con menor astrogliosis y reactividad de células de microglia en la corteza témporo-parietal de ratas con infarto cerebral embólico.

En el cuerpo estriado e hipocampo se observaron reducciones menos aparentes en la reactividad glial (astrocitos y microglia) como consecuencia de los tratamientos intensivo y profiláctico de ambos antioxidantes.

CONCLUSIÓN.

El tratamiento profiláctico con ácido alfa-lipoico y vitamina-E favorece la recuperación funcional motora y reduce la reactividad astrocitaria y microglial en la corteza témporo-parietal de ratas con isquemia focal por embolismo

BIBLIOGRAFÍA.

Banati R, Gehrmann J, Schubert P. Cytotoxicity of microglia. *Glia 1993;7:111-8.*

Bignami A, Dahl D. Astroglial response to stabbing immunofluorscence studies with antibodies to the glial fibrillary acidic protein. *Neuropath Appl Neurobiol 1976;29:99-110.*

Cao X, Phillis J. Thre free radical scavenger, alpha-lipoic acid, protects against cerebral ischemia-reperfusion injury in gerbils. *Free Radic Res* 1995;25: 365-70.

Chan P. Role of oxidants in ischemic brain damage. *Stroke 1996;27:1124-9.*

Clapham DE. Calcium signaling. *Cell 1995;80(2):259-268.*

Cotton A, Gilbert D. Production of superoxide by a CNS macrophage, the microglia. *FEBS Lett 1987;223:284-8.*

Duffy S, MacVicar BA. In vitro ischemia promotes calcium influx and intracellular calcium release in hippocampal astrocytes.*J. Neurosc* 1996;16(1):71-81.

Eng L, Shiurba R. Glial fibrillary acidic protein. A review of structure, function and clinical application. En *Neurobiological Research, vol 2* (PJ Marangos, I Campbell y R Cohen eds),New York 1988,Academic Press, pp:635-84.

Eng LF. Glial fibrillary acidic protein (GFAP): the major protein of glial intermediary filaments in differenciated astrocytes. *J Neuroimmunol 1985;8:203-14.*

Estrada E, Peralta L, Rivas P. Manual de Técnicas Histológicas. AGT Ed. S.A. México D.F.1982,pp:63-5.

Finsen BR,Jorgensen MB,Diemer NH, Zimmer J. Microglial MHC antigen expression after ischemic and kainic acid lesions of the adult rat hippocampus. *Glía 1993;7:41-9.*

Flynn CJ, Farooqui AA,Horrocks LA. Chapter 40:Ischemia and hipoxia. Basic neurochemistry*1989; Ed.By Siegel G.J.4th Edition Raven Press.*

García EJ, Luquín S, Fernández AM, García SL. Dehydropiandrosterone, pregnenolone and sex steroids down-regulate reactive astroglia in male rat brain after a penetrating brain injury. *Int J Devl Neuroscience*1999;17(2):145-151.

Gerhmann J, Matsumoto Y, Kreutzberg G. Microglia: intrinsic immunoeffector cell of the brain. *Brain Res Rev 1995;20:269-87.*

Hall E, Braughler J. Free radicals in CNS injury. *Res Publ Assoc Res Nerv Ment Dis* 1993;71:81-105.

Haramaki N, Assadnazanri H, Zimmer G, Schepkin V, Packer L. The influence of vitamin E and dihydrolipoic acid on cardiac energy and glutathione status under hypoxia-reoxygenation. *Biochem Mol Biol Int* 1995;37:591-7.

Hozumi I, Chiu F, Norton W. Biochemical and immunocytochemical changes in glial fibrillary acidic protein after stab wounds. *Brain Res 1990;524:64-71.*

Kagan V, Shvedova A, Serbinova E, Khan S, Swanson C, Powell R, Dihydrolipoic acid-a universal antioxidant both in the membrane and in the aqueous phase Reduction of peroxyl, ascorbyl and Chromanoxyl radicals. *Biochem Pharmacol 1992;44:1637-49.*

Kirino T. Delayed neuronal death in the gerbil hippocampus following ischemia. *Brain Res 1982; 239:57-69.*

Lawson L, Perry V, Drip P, Gordon S. Heterogeneity in the distribution and morphology of microglia in normal adult mouse brain. *Neuroscience 1991;39:151-70.*

Lekieffre D, Benavides J, Scatton B, Nowicki JP. Neuroprotection afforded by a combination of eliprodil and a thrombolytic agent, rt-PA, in rat thromboembolic stroke model. *Brain Res 1997;776:88-95.*

Li Y, Jiang N, Power C, Chopp M. Neuronal damage and plasticity identified by microtubule-associated protein 2, growth-associated protein 43, and cyclin 01 inmunoreactivity after focal cerebral ischemia in rats. *Stroke 1998;29:1972-81.*

Lindsay R. Reactive gliosis. In Federoff and Vernadakis (eds.) Astrocytes; Cell Biology and Pathology of Astrocytes, vol.3, Academic Press, Orlando,FL,1986,231-62.

Ling E, Wong W. The origin and nature of ramified and amoeboid microglia: a historical review and current concepts. *Glia 1993;7:9-18.*

Luquín S. Hormonas gonadales y plasticidad neuroglial en la rata adulta. Facultad de Ciencias Biológicas. Universidad Computense de Madrid.1995

Marty S, Dussart I, Peschanski M. Glial changes following an excitotoxic lesion in the CNS. Microglia/macrophages. *Neuroscience 1991;45(3):529-39.*

Matsugo S, Konishi T, Matsuo D, Tritschler H, Packer L. Reevaluation of superoxide scavenging activity of dihydrolipoic acid and its analogues by chemiluminiscent method using 2-methyl-6-[p-methoxyphenyl]-3,7-dihydroimidazol-[1,2-a]pyrazine-3-one (MCLA) as a superoxide probe. *Biochem Biophys Res Commun* 1996;227:16-20.

Mayes P. Estructura y función de las vitaminas liposolubles. En: Murray, Muges, Granner (Eds). Bioquímica de Harper, 13ª ed. Manual Moderno, México D.F. 1994, pp:701-13.

Morris J, Schoene W. Sistema Nervioso. En: Robins S, Cotran R. Patología estructural y funcional, 3ª ed, Interamericana; México DF 1987, pp:1343-1408.

Muller U, Krieglestein F. Prolonged pretreatment with alpha-lipoic acid protects cultured neurons against hypoxic, glutamate-, or iron-induced injury. *J cereb Blood Flow Metab* 1995;15:624-30.

Murphy M, Scholich H, Sies H. Protection by gluthatione and other thiol compounds against the loss of protein thiols and tocopherol homologous during microsomal lipid peroxidation. *Eur J Biochem* 1992;210:139-46.

Nedergaard M. Intracellular Ca2+ transients evoked by lactic acid in cultured mammalian neurons. *Am J Physiol 1995;268(37):R506-13.*

Packer L, Witt E, Tritschler. alpha-Lipoic acid as a biological antioxidant. *Free Radic Biol Med* 1995;19: 227-50.

Panigrahi M, Sadguna Y, Shivakumar B, Kolluri S, Roy S, Packer L. alpha-lipoic acid protects against reperfusion injury following cerebral ischemia in rats. *Brain Res* 1996;717:184-8.

Pantoni L, García J, Gutiérrez J. Cerebral White Matter is Highly Vulnerable to Ischemia. *Stroke 1996;27(9):1641-6.*

Paxinos G, Watson C. The Rat Brain in Stereotaxic Coordinates. Academic Press, New York 1986.

Pérez-Velázquez JL, Frantseva MV, Carlen PL. In vitro ischemia promotes glutamate-mediated free radical generation and calcium accumulation in hippocampal pyramidal neurons. *J Neurosci 1997(23):9085-94.*

Reier P, Houle J. The glial scar: its bearing on axonal elongation and transplantation approaches to CNS repair. En: Functional recovery in neurological disease (Sg Waxman ed.), New York 1988, Raven Press, pp:87-138.

Ricci s, Celani MG, La Rosa F, Vitali R. SEPIVAC: a community based study of stroke incidence in Umbria, Italy. *J Neurol Neurosurg.Psychiatry 1991;54:695-8*

Riva-Depaty I, Fardeau C, Mariani J, Bouchard C. Contribution of peripheral macrophages and microglia to the cellular reaction after mechanical or neurotoxin-induced lesions of the rat brain. *Experimental Neurology 1994;128:77-87.*

Rosenberg PA, Aizenman E. Hundred-fold increase in neuronal vulnerability to glutamate toxicity in astrocyte-poor cultures of rat cerebral cortex. *Neurosci Lett 1989;42:162-8.*

Rosengreen LE, Haglid KG. Long-term neurotoxicity of styrene. Quantitative study of glial fibrillary acidic protein (GFA) and S-100. *Br J Ind Med* 1989;46(5):316-20.

Roy S, Sen C, Tritschler H, Packer L. Modulation of cellular reducing equivalent homeostasis by aplha-lipoic acid. Mechanisms and implications for diabetes and ischemic injury. *Biochem Pharmacol* 1997;53: 393-9.

Scholich H, Murphy M, Sies H. Antioxidant activity of dihydrolipoate against microsomal lipid peroxidation and its dependence on alpha-tocopherol. *Biochem Biophys Acta* 1989;1001: 256-61.

Schroeter M, Jander S, Huitinga I, White O, Stoll G. Phagocytic response in photochemically induced infarction of rat cerebral cortex.peroxidation and its dependence on alpha-tocopherol. *Stroke* 1997;28(2): 382-6.

Scott B, Aruoma O, Evans P, O'Neill C, Van der Vliet A, Cross C. Lipoic and dihydrolipoic acids as antioxidants. A critical evaluation. *Free Radic Res* 1994;20: 119-33.

Seaton T, Jenner P, Marsden C. Mitochondrial respiratory enzyme function and superoxide dismutase activity following brain glutathione depletion in the rat. *Biochem Pharmacol 1996;52:1657-63.*

Sereghy T, Karsten O, Gudrun B. Neuroprotection by Excitatory Amino Acid Antagonist Augments the Benefit of Trombolysis in Embolic Stroke in Rats. *Stroke1993;24:1702-8.*

Sharpe P, Mulholland C, Trinick T. Ascorbate and malondialdehyde in stroke patients. *Ir J Med Sci 1994;163:488-91.*

Stoffel M, Berger S, Staub F, Eriskat J, Jacob K, Baethmenn A. The effect of dietary alpha-tocopherol on the experimental vasogenic brain edema. *J Neurotrauma 1997;14(5):339-48.*

Stroemer RP, A Thomas, Hulsebosch C. Enhaanced Neocortical Neural Sprouting,Synaptogenesis,and Behavioral Recovery With D-Amphetamine Therapy After Neocortical Infarction in Rats.*Stroke 1998;29:2381-95.*

Suzuky Y, Tsuchiya M, Packer L. Thioctic acid and dihydrolipoic acid are novel antioxidants which interact with reactive oxygen species. *Free Radic* Res 1991;15: 255-63.

Sweeney IM, Yager JY, Walz W, Juurlink HJ. Cellular mechanisms involved in brain ischemia. *Can J Physiol Pharmacol 1995;73:1525-35.*

Sweeney IM. Neuroprotective effects of adenosine in cerebral ischemia: window of opportunity. *Neurosci Biobehav Rev 1997;21(2):207-17.*

Ter Horst G. Stroke. En: Clinical pharmacology of cerebral ischemia. (Ter Horst y Korf eds). Humana Press, New jersey 1997, pp:1-19.

Topp K, Faddis B, Vijayan V. Trauma-induced proliferation of astrocytes in the brains of young an aged rats. *Glia 1989;2:201-11.*

Toyoda T, Kassell N, Lee K. Attenuation of ischemia-reperfusion injury in the rat neocortex by the hydroxyl radical scavenger nicavaren. *Neurosurgery 1997;40:372-7.*

Urano S, Asai Y, Makabe S, Matsuo, Izumiyama N, Ohtsubo K,Endo T. Oxidative injury of synapse and alteration of antioxidative defense systems in rats, and its prevention by vitamin E. *Eur J Biochem 1997;245(1):64-70.*

van der Worp H, Bar P, Kappelle L, de Wildt D. Dietary vitamin E levels affect outcome of permanent focal cerebral ischemia in rats. *Stroke* 1998;*29(5):1002-5.*

Vornov J, Tasker R, Coyle J. Delayed protection by MK-801 and tetrodotoxin in a rat organotypic hippocampal culture model of ischemia. *Stroke 1994;25:457-64.*

Warters R. Radiation-induced apoptosis in a murine T-cell hybridoma. *Cancer Res 1992;52:883-90.*

Weinstein D, Shelanski M, Lien R. Suppression by antisense mRNA demonstrates a requirement for the glial fibrillary acidic protein in the formation of stable astrocytic processes in response to neurons. *J Cell Biol 1991;112:1205-13.*

Wolz P, Krieglestein J. Neuroprotective effects of alpha-lipoic acid and its enantiomers demonstrated in rodent models of focal cerebral ischemia. *Neuropharmacolgy 1996;35:369-75.*