

Universidad de Guadalajara

FACULTAD DE CIENCIAS BIOLÓGICAS



Biblioteca de la Facultad de Ciencias.

INOCULACION DEL VIRUS DE SINDROME OJO AZUL DEL CERDO EN EMBRION DE POLLO

TESIS PROFESIONAL

QUE PARA OBTENER EL TITULO DE LICENCIADO EN BIOLOGIA
P R E S E N T A
IRENE MENDEZ CARRILLO

GUADALAJARA, JALISCO

1991

UNIVERSIDAD DE GUADALAJARA
FACULTAD DE CIENCIAS BIOLÓGICAS

INOCULACION DEL VIRUS DE SINDROME OJO AZUL DEL CERDO
EN EMBRION DE POLLO

TESIS PROFESIONAL
QUE PARA OBTENER EL TITULO DE
LICENCIADO EN BIOLOGIA

P R E S E N T A
IRENE MENDEZ CARRILLO

DIRECTORES
MVZ MARIO ALBERTO RAMIREZ H.
MVZ MARIA LUISA MENDOZA M.



Biblioteca de la Facultad
de Ciencias.

DEDICO ESTA TESIS A MIS PADRES

Por todo lo que han represen -
tado para mí, con todo
mi amor.

A FRANCISCO RAMOS

Porque me has ayudado a crecer.

A MA. DE LOURDES CHAVEZ

Con todo cariño.

A GABRIEL A. GARIBAY

Mis más elevados sentimientos
están contigo.



Biblioteca de la Facultad
de Ciencias.

AGRADEZCO A MIS ASESORES:

M.V.Z. Mario Alberto Ramírez Herrera.

M.V.Z. María Luisa Mendóza Magaña.

Gracias por el apoyo que me brindaron para la realización de éste trabajo.

Al M.en C. Gernaro Gabriel Ortiz.

Al Dr. Eulogio Pimienta Barrios.

Agradezco su valiosa colaboración.

A LOS MIEMBROS DEL JURADO:

Biol. Marisela Mendóza Meneses.

Q. F. B. Adolfo Cárdenas Ortega.

Dr. Sergio Aguilar Benavides.

A MIS AMIGOS:

De todo corazón, mil gracias por su confianza y su apoyo.



ESTE TRABAJO SE REALIZO EN EL LABORATORIO DE PATOLOGIA E
INMUNOPATOLOGIA DEL AREA DE INVESTIGACION CIENTIFICA
DE LA FACULTAD DE CIENCIAS BIOLOGICAS DE LA
UNIVERSIDAD DE GUADALAJARA

INDICE

CONTENIDO	PAGINA
INTRODUCCION	1
ANTECEDENTES	1
JUSTIFICACION	6
HIPOTESIS	7
OBJETIVOS	8
MATERIAL Y METODOS	9
DIAGRAMA DE FLUJO	12
RESULTADOS	13
DISCUSION	16
CONCLUSIONES	19
RESUMEN	20
BIBLIOGRAFIA	21
CARTA DE ACEPTACION DE TESIS	25
CARTA DE TERMINACION DE TESIS	26

NOTA: Este trabajo fue presentado en el XXI CONGRESO NACIONAL DE MICROBIOLOGIA, que se celebro del 4 al 7 de Abril de 1990 en Villahermosa, Tabasco.

INTRODUCCION

El Síndrome de Ojo Azul (SOA) es una entidad patológica de etiología viral que afecta a los cerdos y se caracteriza principalmente por afecciones del sistema nervioso central, aparato respiratorio y reproductor. Ocurre opacidad de la córnea de algunos animales infectados que le da coloración azulosa (1-6, 8, 12, 13).

En 1982 se dieron a conocer los primeros reportes de esta enfermedad y el principal foco de infección se ubicó en La Piedad, Michoacán, de donde se diseminó a otros estados del país. Por otra parte esta enfermedad sólo se ha presentado en México (1-6, 8, 12, 13).

El SOA ha causado considerables pérdidas ya que es capaz de afectar lechones, los cuales presentan alteraciones del sistema nervioso y aparato respiratorio, además de mortinatos. Cuando afecta al pie de cría, se observa que el índice de fertilidad disminuye considerablemente, se manifiesta por retorno al estro, etapas prolongadas de anestro en la hembras y epididimitis-orchitis en sementales (2-7, 12, 13).

ANTECEDENTES

De este virus se han descrito algunas características que lo hacen semejante a los *Paramixovirus*, es sensible al éter y al cloroformo, resistente a la actinomicina D , por electroforesis se han encontrado por lo menos 4 proteínas en su envoltura, de las cuales una tiene actividad hemoaglutinante y otra de neuraminidasa y dos proteínas más asociadas a la envoltura. La primera es capaz

de aglutinar eritrocitos de varias especies de animales y la segunda produce elución de dicha hemoaglutinación a 37°C (2-4, 8, 10-13).

Morfológicamente la microscopía electrónica revela viriones esféricos envueltos en una cubierta lipídica, la cual posee proyecciones o espinas regularmente distribuidas y se han encontrado en las siguientes dimensiones: 100-150 nm. y 300-360 nm. de diámetro (2, 10).

Inmunológicamente no muestra relaciones con otros paramixovirus (Parainfluenza 1, 2, 3, 4, 5, 7; Parotiditis, Sarampión, Enfermedad de Newcastle y Virus Sincitial Respiratorio). Así como tampoco muestra reacción a conjugados fluorescentes contra gastroenteritis transmisible, parainfluenza 3 bovina, coronavirus bovino, virus sincitial respiratorio y virus de encefalitis hemoaglutinante (2-4).

Las manifestaciones clínicas que se han observado en lechones naturalmente infectados son : incoordinación, debilidad muscular, rigidez de miembros posteriores, temblores musculares, posturas y marchas anormales, hiperexcitabilidad y movimientos involuntarios; midriasis, ceguera, nistagmus, conjuntivitis, edema palpebral lagrimeo y opacidad en una o ambas córneas. Por otra parte las lesiones en sistema nervioso central son; encefalitis en cerebro medio y corteza cerebral, gliosis focal y difusa, infiltración linfocitaria perivascular, neurofagia, necrosis neuronal y glial, meningitis, coroiditis y no se observan cuerpos de inclusión. En aparato respiratorio se observa neumonía intersticial. Por otra

parte en córnea se observa infiltración de células mononucleares y neutrófilos. Los cambios macroscópicos observados en la necropsia de lechones con infección natural son neumonías, congestión meníngea, distensión gástrica, opacidad y edema de la córnea (2-5, 12).

Mientras que en las hembras reproductoras los cambios más importantes se presentan en el aparato reproductor y se manifiesta por reabsorción embrionaria, retorno al estro, fetos momificados, mortinato y anestro prolongado. En sementales se ha observado orquitis y atrófia testicular relacionado con falla reproductiva en la cerda y camadas afectadas (2-4, 6, 7, 13).

En estudios de infección experimental en lechones inoculados con el quinto pase en cultivo celular de PK-15, por vía del saco conjuntival y por instilación nasal, se encontró un ligero aumento de temperatura de los 9 a 14 días postinoculación, también se notó ligera depresión. A 14 días postinoculación ocurre tortícolis, conjuntivitis, oclusión ocular, diarrea, ceguera ,estertores, debilidad, temores, postración, movimientos de pedaleo, marcha en círculos, opistótonos y muerte a 48 horas de aparecidos los primeros signos. En la necropsia se observa congestión y agrandamiento de ganglios mesentéricos, preescapulares y submaxilares, petequias y equimosis en riñón, congestión y hepatización pulmonar, congestión de meninges y encéfalo y opacidad y edema de la córnea (2, 4, 5, 8-11).

En conejos inoculados con homogenado de encéfalo de cerdo

infectado naturalmente, causa muerte después de 24 hrs. pero no se observan daños relacionados con la infección viral, sin embargo, al inocular conejos con el quinto pase de virus en células TB no mostraron alteraciones durante una semana. La inoculación en ratón con suspensión de un tejido infectado o cultivo celular por vía intracerebral, causa muerte de 3 a 5 días postinoculación y muestran tremor, excitación y el virus se puede aislar de cerebro, pulmones, hígado y bazo. Mientras que con la inoculación por vía intraperitoneal los ratones permanecen aparentemente sanos (2, 4, 5, 10, 11).

La infección con este virus en diferentes líneas celulares como PK 15, TC, Vero maru, riñón de gato, embrión de bovino, BHK 21 y dermis equina, cultivo de células renales primario de cerdo y en células PK 15 produce efecto citopático con formación de sincitio, que se evidencia por fusión celular y células multinucleadas, además aparecen cuerpos de inclusión citoplásmicos eosinofílicos (2, 4, 5, 8, 10-12).

Otros de los medios de propagación de Paramixovirus es el embrión de pollo y se replica abundantemente al sexto día postinoculación en cavidad alantoidea y muestran 50% de mortalidad en un periodo de 72 hrs, además el virus inoculado en saco vitelino también mata a embriones a los 3 o 4 días y esto no ocurre cuando se inocula en cavidad alantoidea o saco amniótico en embriones de 11 días de edad (2, 4, 5).

Cabe mencionar que este medio de propagación es importante en diagnóstico de enfermedades virales ya que se manifiestan lesiones

en diferentes tejidos del embrión y son características del virus que se estudia (14-17).

Se ha descrito que el virus de la Enfermedad de Aujeszky (herpesvirus en cerdos) cuando se inocula en la membrana corioalantoidea de embrión de pollo, produce en la aparición de pústulas blanquecinas; en el embrión ocurre invasión del sistema nervioso central con destrucción hemorrágica que conduce a la protusión del craneo y se comporta de manera similar al virus de herpes simple el cual produce también pústulas en membrana corioalantoidea y es un método reproducible para detección y ensayo (14-16).

Clínicamente ésta enfermedad se manifiesta por estornudo y tos, siguiendo rápidamente con fiebre, anorexia y embotamiento, aparecen posteriormente los signos nerviosos que se manifiesta por temblor, marcha excitada, incoordinación, espasmos tonoclonicos, convulsiones, coma y muerte. Las cerdas preñadas abortan embriones y fetos macerados, según en la fase de gestación en que se encuentren. También presentan prurito y en algunos a casos ceguera (17).

Ya que clínicamente en cerdos suele confundirse Enfermedad de Aujeszky y Síndrome de Ojo Azul, se ha llevado a cabo este trabajo para demostrar los cambios producidos por virus de SOA en embrión de pollo y la magnitud de las lesiones, así como también corroborar su multiplicación.

JUSTIFICACION

Este estudio se realizó con el fin de describir los cambios macroscópicos, título de hemoaglutinación de la cosecha y determinar la DL_{50} que muestra el virus del síndrome de ojo azul en embrión de pollo, ya que la bibliografía no aporta datos concordantes sobre estos puntos.

Se seleccionó este medio de aislamiento ya que este virus causa síntomas similares al de la enfermedad de Aujeszky y con ello, establecer las diferencias entre las lesiones que produce en los embriones de pollo, y las similitudes que se pueden encontrar con los representantes de la familia *Paramixoviridae*.

HIPOTESIS

Si los virus inoculados en embrión de pollo causan alteraciones tanto en el embrión como en sus membranas y estas alteraciones son comunes según la familia a la que cada virus pertenece, el virus de S.O.A. que se postula que pertenece a la familia de los *Paramixovirus*, se espera que produzca alteraciones semejantes a las que se han reportado que producen los virus de Newcastle y diferente de los daños producidos por el Virus de Enfermedad de Aujeszky.

OBJETIVOS

- 1.- Descripción de las lesiones producidas por el virus en el embrión .
- 2.- Evaluación del efecto de virus utilizando la prueba Reed-Muench, como prueba dosis-respuesta.
- 3.- Titulación del virus cosechado por hemoaglutinación.

MATERIAL Y METODO

Se detectaron brotes de la enfermedad en diferentes granjas de la región de los Altos de Jalisco, de animales enfermos que presentaron sintomatología de Síndrome de Ojo Azul; de las camadas afectadas se sacrificaron lechones para obtener encéfalo por craneotomía (Fotografías A y B).

El diagnóstico diferencial contra enfermedad de Aujeszky y Cólera Porcino se realizó por inmunofluorescencia directa, para lo cual se prepararon improntas que se fijaron con acetona a -10°C durante 10 min. y se incubaron a 37°C durante 30 min. en cámara húmeda con un conjugado fluorescente contra cada enfermedad a diagnosticar, en seguida se lavó 2 veces en solución amortiguadora de fosfatos por 10 min. y una vez con agua destilada por 10 min., se secó al aire y se montó con glicerina amortiguada a pH de 8.5 a 9 para observar en microscópio de U.V. (14).

De los tejidos negativos a inmunofluorescencia se prepararon homogenados de encéfalo al 20% en solución salina 0.85% y se centrifugó a 2500 RPM durante 20 min., al sobrenadante se le agregó Nistatina (10 000 U.I) y Gentamicina (10 000 U.I) se centrifugó a 15000 RPM por 20 min. a -4°C y por último se filtró a través de membrana de $0.44\ \mu\text{m}$ de diámetro de poro. Posteriormente se realizó la técnica de Hemoaglutinación (HA) con microplacas de 96 pozos. En el primer pozo se colocó el homogenado y se realizaron diluciones dobles seriadas, se agitó y se agregaron eritrocitos de pollo lavados al 0.5% para titular la actividad hemoaglutinante (14, 16, 18). De 7 brotes que se

presentaron se seleccionaron 2 que alcanzaron título más alto. Con éstos se realizó la inoculación en embrión de pollo (200 embriones en total) de 8 a 9 días de edad bajo el siguiente procedimiento (15) :

1.- Los huevos embrionados se adquirieron de una incubadora que tiene control de enfermedades aviarias (Incubadora Infanzón).

2.- Con un ovoscopio se revisó la vitalidad de cada embrión y en el lado opuesto al embrión se localizó un área libre de vasos sanguíneos para realizar la inoculación.

3.- Los huevos se desinfectaron con una solución de fenol al 10 % y se colocaron entre dos mecheros bajo una campana de extracción.

4.- Se prepararon diluciones dobles desde 1/20 hasta 1/1280 y cada embrión recibió 0.2 ml. en cavidad alantoidea y se incubaron a 37°C con humedad (85%) y se organizaron grupos de 5 embriones por dilución.

El grupo control negativo recibió solución salina al 0.85% 0.2 ml. El control positivo recibió 0.2 ml. de homogenado de virus al 20%.

Se revisaron los embriones cada 12 hrs. en un ovoscopio para determinar el tiempo de muerte hasta el octavo día. Los embriones que sobrevivieron se sacrificaron por congelación a -4°C por 30 minutos.

Se cosecharon los líquidos alantoideos y se centrifugaron a 6,000 RPM durante 20 min. a -4°C y al sobrenadante se le agregó Nistatina y Gentamicina y fueron almacenados en frascos estériles a - 20°C para posteriormente titular la actividad hemoaglutinante (18).

De los embriones se tomaron fotografías para determinar las lesiones causadas por el virus y de los controles negativos se tomaron para establecer el aspecto normal del embrión.

Los cambios observados en el embrión y sus membranas fueron registrados. La mortalidad se utilizó para determinar la DL₅₀ por medio de la prueba Reed-Muench para lo cual se empleó la siguiente fórmula (14, 16):

% Mortalidad de la dilución siguiente por arriba del 50% -50%

% Mortalidad de la dilución por arriba del 50% - % mortalidad a la dilución por debajo del 50%

=distancia proporcional

a) log. negativo de la dilución menor (siguiente al 50% de mortalidad).

b) Distancia proporcional log. de DL50%.

DIAGRAMA DE FLUJO

MUESTRAS DE ENCEFALO DE CERDOS SOSPECHOSOS DE OJO AZUL

DIAGNOSTICO DE AUJESZKY Y COLERA
PORCINO POR INMUNOFLUORESCENCIA

HEMOAGLUTINACION CON ERITROCITOS DE POLLO

DILUCIONES ESTERILES, INOCULACION EN CAVIDAD
ALANTOIDEA DE EMBRION DE POLLO DE 8 DIAS.
VOLUMEN DE 0.2 ml

LESIONES MACROSCOPICAS
EN EMBRION Y MEMBRANAS

TITULO DE LA COSE -
CHA POR HA.

CALCULO DE LA DL_{50} POR PUNTO FINAL DE ACTIVIDAD VIRICA
POR REED-MUENCH.

RESULTADOS

De las muestras que resultaron negativas al diagnóstico diferencial por inmunofluorescencia contra Enfermedad de Aujeszky y Cólera Porcino, se emplearon para determinar la actividad hemoaglutinante y los resultados se muestran en la tabla 1, donde se puede observar que los títulos de hemoaglutinación más altos corresponden al brote ocurrido en una granja de ciclo completo en Tepatitlán de Morelos, Jalisco.

Los embriones inoculados que murieron dentro de las primeras 24 horas no se tomaron en cuenta para calcular la DL_{50} . En los que murieron después de las 24 horas se describieron las lesiones.

Los embriones que se utilizaron como control negativo no presentaron lesión alguna, los cuales fueron inoculados con solución salina al 0.85%, en volumen de 0.2 ml (fotografía No.1).

Los controles positivos fueron embriones inoculados con homogenado al 20% con virus del S.O.A. Estos embriones presentaron hemorragias severas generalizadas así como también se observó edema en todo el cuerpo del embrión (fotografía 2).

En la dilución 1/20 presentaron hemorragias severas generalizadas y extenso edema en el embrión (fotografía 3). La membrana corio-alantoidea se observó hemorrágica y edematosa.

Los embriones inoculados con la dilución 1/40 se observaron con hemorragias y edema en la regiones cefálica, cervical y extremidades (fotografía 4). La membrana se encontró hemorrágica y edematosa.

En la dilución 1/80 se observaron hemorragias de menor severidad y

edema en la región cefálica (fotografía 5). La membrana presentó la misma condición de la anterior dilución.

Los efectos que causó la dilución 1/160 en los embriones fueron leves hemorragias en la región cefálica y edema y hemorragias dispersas en la región cervical y petequias en región caudal (fotografía 6). La membrana corioalantoidea se presentó hemorrágica y edematosa.

De la dilución 1/320 los embriones presentaron muy pocas hemorragias en región cefálica y cervical, pero más petequias en el resto del cuerpo. (fotografía 7). La membrana presentó ligeras hemorragias.

En la dilución 1/640 los embriones presentaron petequias en región cefálica y cervical , con ligero edema en región cefálica (fotografía 8). La membrana corioalantoidea presentó ligera hemorragia.

En la dilución 1/1280 los embriones mostraron ligeras hemorragias generalizadas (fotografía 9). La membrana no presentaba alteraciones.

Los embriones que no murieron (diluciones 1/640 y 1/1280) fueron sacrificados por congelación para cosechar el líquido alantoideo y por lo cual se realizó la prueba de hemoaglutinación para titular el virus de cada dilución.

Por otra parte la prueba Reed-Muench para calcular la DL_{50} dió como resultado un título de $3 \times 10^{-9.10}$ y el cálculo se realizó según la tabla No.2 en donde se puede observar que en la dilución 1/20 (5×10^{-2}) con respecto al porcentaje de mortalidad es del

100%, en la dilución 1/40 (2×10^{-2}) corresponde a un 95% de la mortalidad, la dilución 1/80 (1×10^{-2}) corresponde un 88% de la mortalidad, la dilución 1/160 (6×10^{-3}) y su % de mortalidad es de 77%, en 1/320 (3×10^{-3}) el porcentaje de su mortalidad es de 55% es aquí donde se observa que en ésta dilución la mortalidad corresponde al 50%. En la dilución 1/640 (1×10^{-3}) le corresponde el 27% de la mortalidad y finalmente en la dilución 1/1280 (8×10^{-4}) el porcentaje de mortalidad fue de un 8%.

Se puede observar claramente que conforme la dilución es menor la mortalidad se incrementa y conforme aumenta la dilución su mortalidad desciende. Por lo tanto al graficar el porcentaje de mortalidad contra la dilución aplicada nos dá como se muestra en la gráfica No.1, en el cual el efecto de la dilución es evidente y los mas altos porcentajes de mortalidad se encuentran en diluciones bajas y los porcentajes altos de sobrevivencia se encuentran en diluciones altas.

Los títulos de Hemoaglutinación (H.A.) alcanzados por los líquidos alantoideos cosechados se expresan como medias en la gráfica No. 2, donde se nota que en la dilución 1/20 la media mayor de H.A. es de 896 con una D.S. de 773.8, en la dilución 1/40 la media del título H.A. es de 324.9 con una D.S. de 362.23, la dilución 1/80 su título H.A. es de 224 con una D.S. 282.61, en la dilución 1/160 la media del título H.A. es de 193 con una D.S. 217.73, en la dilución 1/320 la media del título H.A. es de 172.87 con una D.S. de 185.32, en la dilución 1/640 la media del título H.A. es de 81.66 con su respectiva D.S. de 92.32 y finalmente con la dilución 1/1280 obtenemos una media del título H.A. de 92.25 con una D.S. de 108.2.

FOTOGRAFIA A : Lechones afectados por el virus del Síndrome de ojo azul, los cuales presentaron signos clásicos de la enfermedad.

FOTOGRAFIA B : Cerda afectada por el virus del Síndrome de ojo azul . Se observa opacidad corneal en ambos ojos.

FOTOGRAFIA 1 : Inoculado con solución salina al 0.85% .
no presenta ninguna lesión.




FOTOGRAFIA 2 : Embrión inoculado con homogenado del virus del
Síndrome de Ojo Azul al 20% . Presenta hemorragias generalizadas
severas.



FOTOGRAFIA 3 : Embrión inoculado con la dilución 1/20 . Presenta
edema (★) y hemorragia generalizada (▲).


FOTOGRAFIA 4 : Embrión inoculado con la dilución 1/40 .Embrión
hemorrágico (▲) presentando también edema (★).

FOTOGRAFIA 5 : Embrión inoculado con la dilución 1/80 .Embrión
poco hemorrágico (▲) poco edematizado (★).

FOTOGRAFIA 6 : Embrión inoculado con la dilución 1/160. Hemorragia
(▲) edema (★) petequias (←).

FOTOGRAFIA 7 : Embrion inoculado con la dilucion 1/320 .
Presenta leves hemorragias en region cefalica , cervical y caudal
(). petequias distribuidas (), edema ().

FOTOGRAFIA 8 : Embrion inoculado con la dilucion 1/640.
Petequias distribuidas en todo el cuerpo del embrion (),
ligero edema en region cefalica ().

FOTOGRAFIA 9 : Embrion inoculado con la dilucion de virus
1/1280. Petequias distribuidas en todo el cuerpo del embrion ()


FOTOGRAFIA 10 : Prueba de Hemoaglutinación indicando hasta donde
llegó la reacción ().

TABLA 1

PROCEDENCIA	TITULO H.A.
DEGOLLADO (encéfalo)	1/640
LA PIEDAD (encéfalo)	1/320
LA LAJA (encéfalo)	1/512
TEPATITLAN (encéfalo)	1/512

TABLA NO. 2 .- Cálculo de la DL₅₀ por el método Reed-Muench.

				VALORES ACUMULADOS				---	%
DILUCION DE VIRUS.	R.M.	T.M.	T.S.	T.M.	T.S.	R.M	M		
1/20 (5x10 ⁻²)	5/5	5	0	23	0	23/23		100%	
1/40 (2x10 ⁻²)	4/1	4	1	18	1	18/19		95%	
1/80 (1x10 ⁻²)	4/1	4	1	14	2	14/16		88%	
1/160 (6x10 ⁻³)	4/1	4	1	10	3	10/13		77%	
1/320 (3x10 ⁻³)	3/2	3	2	6	5	6/11		55%	
1/640 (1x10 ⁻³)	2/3	2	3	3	8	3/11		27%	
1/1280 (8x10 ⁻⁴)	1/4	1	4	1	18	1/12		8%	

R.M: RELACION DE MORTALIDAD.

T.M: TOTAL DE MUERTES.

T.S: TOTAL DE SUPERVIVENCIA.


M : MORTALIDAD

CALCULO:

$$\begin{array}{r}
 55 - 50 \qquad 5 \\
 \hline
 55 - 27 \qquad 28
 \end{array}
 =
 \begin{array}{r}
 \qquad \qquad \qquad 0.18- \\
 \qquad \qquad \qquad \hline
 \qquad \qquad \qquad - 3.18
 \end{array}$$

GRAFICA No. 1

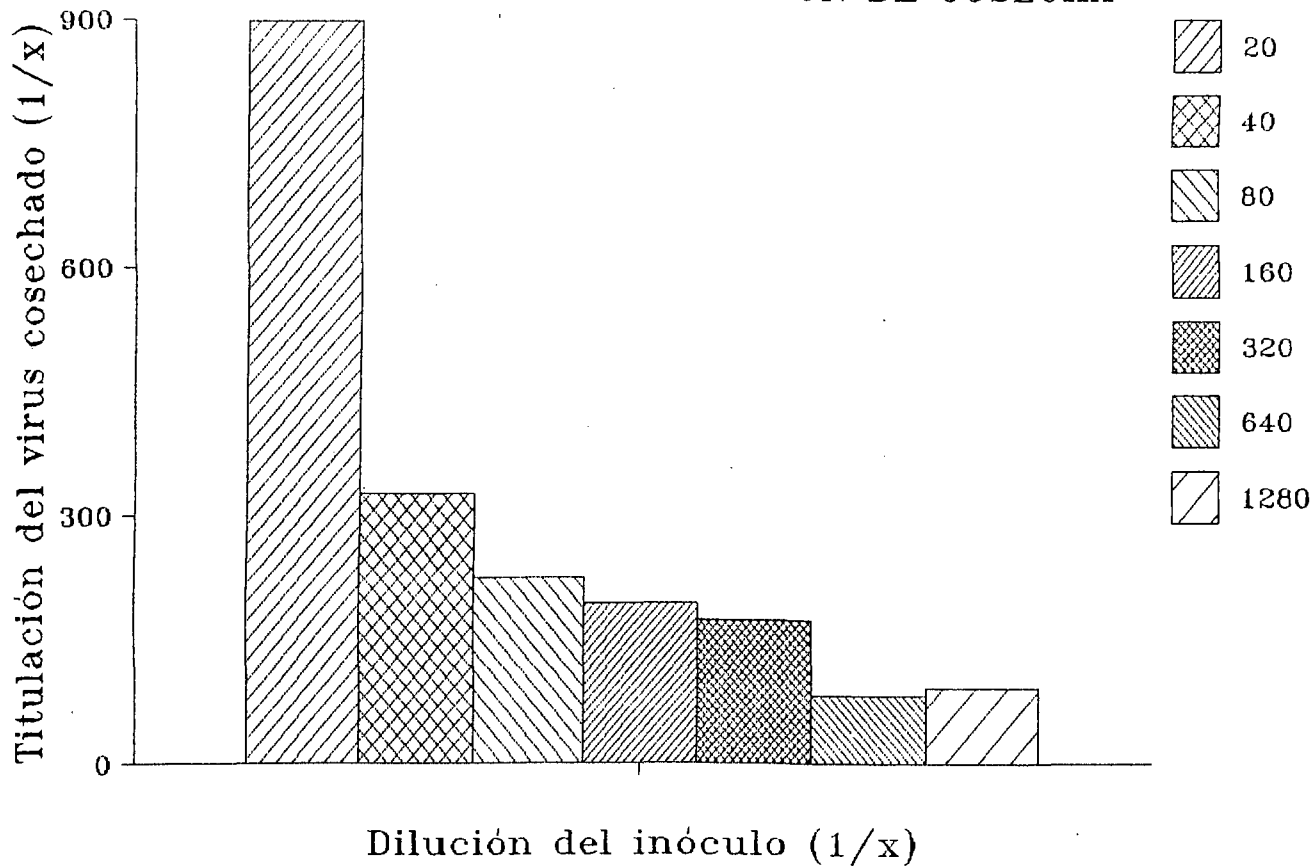
% DE MORTALIDAD DE EMBRION DE POLLO



Dilución del inóculo (1/x)

GRAFICA No. 2

TITULO DE HEMOAGLUTINACION DE COSECHA



DISCUSION

Los resultados obtenidos en este trabajo muestran que las lesiones producidas por este virus en el embrión de pollo son muy similares a las descritas en la literatura como producidas por el *Paramixovirus* de la Enfermedad de Newcastle, ya que éste también produce hemorragias y edema en la cabeza y extremidades del embrión. Sin embargo difiere de otros *Paramixovirus* como el de la Parotiditis y Parainfluenza los cuales se replican bien en saco amniótico en embrión de 7 a 9 días y posteriormente se puede propagar en cavidad alantoidea. Difiere también con los *Morbillivirus* como el de Sarampión, que se propaga primero en saco amniótico y después en membrana corioalantoidea. Con Distemper se propaga bien en membrana corioalantoidea, Con Rinderpest se replica en saco vitelino y los embriones no sufren lesiones y eclosionan normalmente, y el *Pneumovirus* sincitial respiratorio que no se replica en embrión de pollo (16 , 17).

Por otra parte el *Herpesvirus* de la Enfermedad de Aujeszky en embrión de pollo inoculado en membrana corioalantoidea producen lesiones que aparecen como placas o pústulas blanquecinas en la membrana a 4 días postinoculación como lesión típica de los *Herpesvirus*. La infección continúa con invasión del sistema nervioso central con destrucción hemorrágica y protrusión del craneo (14, 17). Lo cual no fue observado en los embriones inoculados con nuestro aislamiento.

En reportes anteriores no se había analizado las lesiones que éste

virus produce en el embrión. Además se ha reportado que el virus inoculado en saco vitelino mata a los embriones a los 3 ó 4 días pero que no ocurre ésto cuando se inocula en cavidad alantoidea o saco amniótico (4). Sin embargo solo se realizó en embriones de 11 días de edad, en otras referencias se reporta que el virus se replica abundantemente al sexto día postinoculación en cavidad alantoidea y muestran 50% de mortalidad en un periodo de 72 hrs. (2), resultado con el cual se concuerda aunque se encontró que la edad puede ser factor importante en cuanto a la sensibilidad del embrión a la infección por este virus, ya que al inocular embriones de 8 a 9 días en cavidad alantoidea encontramos muerte de los embriones a partir del 3º día y hasta el 7º día. Por otra parte al inocular embriones de 11 días se presenta una mayor sobrevivencia aunque los embriones una vez sacrificados muestran lesiones similares a las ya descritas aunque de menor severidad y extensión y además los embriones que llegan a eclosionar muestran intenso edema y hemorragia subcutánea en la región cervical. Por otra parte el virus cosechado de vitelo y saco amniótico es difícilmente titulable como ya se ha reportado (4), pero si se puede titular por hemoadsorción y efecto citopático. Sin embargo al inocular embriones de 8 a 9 días de edad por cavidad alantoidea con diluciones de homogenado de tejido infectado hemos logrado detectar por hemoaglutinación la presencia del virus en la cosecha y se presentaron títulos de 1/2 a 1/2048, que son comparables con las previamente reportadas de las inoculaciones en saco vitelino y amniótico pero detectadas por hemoadsorción y que fueron 1/2 a 1/64 (4).

Se pudo observar que conforme la dilución es menor la mortalidad es incrementada y cuando se aumenta la dilución la mortalidad desciende, lo cual fue utilizado para calcular la dosis letal media por la prueba de Reed-Muench se muestra muy similar a la ya previamente reportada por trabajos en cultivo celular ($10^{-4.5}$) y la que se obtuvo por embrión de pollo fue de $10^{-9.48}$.

Conjuntando estos resultados con los ya conocidos nos lleva a ubicar tentativamente a este virus dentro de los Paramixovirus sin embargo difiere con los representantes típicos de este grupo y que pensamos que en cuanto a estas características se semeja poco mas al virus de Enfermedad de Newcastle que al de Parainfluenza (2 - 5, 8, 10 -13).

El método utilizado para aislamiento e identificación del virus de S.O.A. es confiable y reproducible para prueba diagnóstica de detección y ensayo.

CONCLUSIONES

1.- El virus del síndrome de ojo azul produce hemorragias y edema en el embrión y sus membranas, efecto similar al virus de la enfermedad de Newcastle.

2.- El agente causal produjo severas lesiones en el embrión, del virus que fue menos diluido y leves lesiones cuando el virus fue más diluido.

3.- Al igual que los títulos H.A. fueron altos cuando la dilución del virus era menor y títulos de H.A. bajos cuando la dilución era mayor.

4.- La DL₅₀ se calculó obteniéndose un título de $1 \times 10^{-9.48}$ lo cual el 50% de mortalidad se obtuvo con la dilución 3×10^{-9} .

RESUMEN

El síndrome de ojo azul es una entidad patológica de naturaleza viral que afecta el sistema nervioso de lechones, sistema reproductor de las hembras y machos, provocando importantes pérdidas. Las características generales corresponden a los Paramixovirus. Es importante conocer los efectos del virus en el embrión de pollo, cambios macroscópicos, rendimiento de la cosecha y establecer la DL_{50} . Para lo cual se hizo diagnóstico diferencial contra Aujeszky y Cólera Porcino. Los homogenados que se obtuvieron fueron los que presentaron un alto título hemoaglutinante y con diluciones dobles se inocularon 5 embriones por dilución en cavidad alantoidea. De la dilución 1/20 a 1/160 los embriones presentaron edema y hemorragia en región cefalica, cervical y podalica, aunque llegaba a ser generalizada aun en membranas. De la dilución 1/320 a 1/1280 se observaron petequias en todo el cuerpo sin edemas y membranas ligeramente hemorrágicas. La DL_{50} fue de $1 \times 10^{-9.18}$ por la prueba de Reed-Muench. Los líquidos alantoideos mostraron títulos de hemoaglutinación mayores de los inoculados con 1/20 y disminuyen al aumentar la dilución. El efecto de este virus es similar al del virus de Newcastle ya que éste produce hemorragias y edema en el embrión y sus membranas. Por otra parte la DL_{50} calculada se logró obtener y el número de partículas infectivas inoculadas influye sobre el título de la cosecha.

BIBLIOGRAFIA

- 1.- Campos, M.E., Calderón, S.E., Solorio, S.. (1982) "The blue eye syndrome", Síndrome de ojo azul. Proc. of the international pig Veterinary Society Congress Mexico. 171.
- 2.- Stephano, H. A., Gay, M.. (1985) "Síndrome de ojo azul en cerdos". Avances en la enfermedad del cerdo. .299-309.
- 3.- Stephano, H.A., Gay, M..(1984)" Síndrome de ojo azul en cerdos en México". Reunión de investigación pecuaria en México. 138.
- 4.- Moreno, L. J., Correa,G.P., Martínez,A., Ericsson ,A., (1986) "Characterization of a paramixovirus isolated from the brain of a piglet in Mexico". Archives of Virology. 221-230.
- 5.- Stephano, H.A., Gay,M.G..(1986) "Análisis de cepas del virus del síndrome de ojo azul aisladas de 12 brotes diferentes de encefalitis y opacidad de la córnea en cerdos". Reunión de investigación pecuaria en México. 163.
- 6.- Stephano,H. A., Gay,G.M..(1984) "Efecto del virus del ojo azul en la reproducción de la cerda".II Congreso Nacional, Asociación Mexicana de Veterinarios Especialistas en Cerdos. 83.

- 7.- Campos, H.R., Carbajal, S.M..(1989) "Transtornos reproductivos en los sementales de una granja porcina de ciclo completo ante un brote de ojo azul". VII Congreso Nacional. Asociación Mexicana de Especialistas en Cerdos. 62-64
- 8.- Stephano, H.A., Gay, G.M..(1982) "El síndrome de ojo azul, estudio experimental". Reunión de investigación pecuaria en México. 523-528.
- 9.- Galina, P. L., Martínez, L.A., Correa, G.P., Colinas, T.A., Anaya, E.A.M., Ramírez, N. R.,(1989). "Estudio experimental en cerdos de diferentes edades instilados por vías naturales con el paramixovirus porcino de la Piedad Michoacán". VII Congreso Nacional. Asociación Mexicana de Especialistas en Cerdos. 59-61.
- 10.- Martínez, L.A., Correa, G.P., Fajardo, M.R., Garibay, M..(1985) "Aislamiento y estudio de un virus porcino parecido a los Paramixovirus". Avances en la enfermedad del cerdo. 313-319.
- 11.- Martínez, L.A., Correa, G.P., Fajardo, M.R., Garibay, S.M., Moreno, L.J.. (1985) "Un virus hemoaglutinante similar a los Paramixovirus que produce encefalitis y mortalidad en cerdos". Reunión de investigación pecuaria en México. 81.
- 12.- Uribe, A.J., Martínez, L.A., Correa, G.P..(1989) "Presencia y título viral del Paramixovirus porcino de La Piedad, Michoacán, en tejidos de cerdos infectados naturalmente". VII Congreso Nacional. Asociación Mexicana de Especialistas en Cerdos. 53-54.

13.-Martínez,L.A., Correa,G.P., Colinas,T.A., Galina,P.L.,(1989).
"Opacidad corneal bilateral congénita en lechones de cerdas
expuestas al paramixovirus porcino de La Piedad Michoacán". VII
Congreso Nacional. Asociación Mexicana de Especialistas en Cerdos.
56-57.

14.- Cunningham,Ch.H.,(1959),Traducción de la tercera edición
norteamericana , (reimpresión revisada en 1957)."Cultivo de virus
y rickettsias", "Serología" y "Métodos Cuantitativos". Virología
Práctica. Editorial Acribia.48-56, 129-132, 155-157, 224-227.

15.- Headquarter Departament of the Army.(1964) Laboratory
Procedures in Virology. Technical Manual. No. 8-227-7. 36-51.

16.- Davis,D.B., Dulbecco,R., Eisen,N.H., Ginsberg,S.H.,
(1980)."Assay of viruses", "Multiplication and genetics of animals
viruses", "Herpesviruses", "Paramixoviruses".Microbiology. Third
Edition. Harper International Edition. 872-874, 877-878, 879-881,
968, 1063-1068, 1140-1158.

17.- Gillespie, H. J., Timoney,F. J.,(1981)."Laboratory diagnosis
of Viral infections", "The Herpesviridae", "Paramixoviridae".
Hagan and Bruner's Infectious Diseases of Domestic Animals.
Seventh edition. Cornell University Press. 449-452, 568-572,726,
738, 744-745 y 748.

18.- Chairman, C.E.A., Beard, Ch., Cooper, R., Hansen, P.R., Pomeroy, S.B.. (1974) "Antigen titration". Hemagglutination and Hemagglutination-Inhibition tests with Newcastle disease virus-microtiter technique. Committee on standard method for the hemagglutination inhibition test for Newcastle disease .Reprints from 17th Annual Proceedings American Association of Veterinary Laboratory Diagnosticians. 1-6.



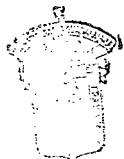UNIVERSIDAD DE GUADALAJARA
FACULTAD DE CIENCIAS BIOLÓGICAS

Sección
Expediente
Número

C. IRENE MENDEZ CARRILLO
P R E S E N T E .

Por este conducto informamos a usted que se autorizó para que el C.M.V.Z. MARIO ALBERTO RAMIREZ HERRERA, funja como su nuevo director de tesis con el título "INOCULACION DEL VIRUS DE SINDROME DE OJO AZUL DEL CERDO EN EMBRION DE POLLO", en sustitución del M.en C. Genaro Gabriel Ortiz.

Sin otro particular por el momento, nos es grato enviarle un cordial saludo.



FACULTAD DE
CIENCIAS BIOLÓGICAS

A T E N T A M E N T E
"PIENSA Y TRABAJA"

Guadalajara, Jal., a 15 de Marzo de 1991

EL DIRECTOR

M. EN C.  CARLOS BEAS ZARATE

EL SECRETARIO


M. EN C. MARTÍN P. TENA MEZA

c.c.p. M.V.Z. Mario Alberto Ramírez Herrera.-Pte.-
c.c.p. Expediente.-

CBZ/MPTM/mepr.

M. en C. Carlos Beas Zárate.

Director de la Facultad de Ciencias Biológicas.

Universidad de Guadalajara.

P R E S E N T E


Estimado M. en C. Carlos Beas:

Por medio de este conducto, comunico a usted que la C. Irene Méndes Carrillo, pasante de licenciatura en Biología con el número de registro 79539783 ha concluido satisfactoriamente el trabajo de tesis titulado: " Inoculación del virus de Síndrome de Ojo Azul del cerdo en embrión de pollo ". El cual se llevó a cabo en las instalaciones de la Facultad de Ciencias Biológicas a su digno cargo en el área de investigación.

Asimismo le informo que se ha revisado el manuscrito de la tesis y cumple con los requisitos establecidos por la H. Comisión de tesis de ésta Facultad.


Sin más por el momento, aprovecho la ocasión para enviarle un afectuosa saludo.

ATENTAMENTE



M.V.Z. Mario A. Ramírez Herrera.

Director de tesis.



M.V.Z. María Luisa Mendoza Magaña.

Director de tesis.